РЕЗЮМЕТА НА НАУЧНИТЕ ТРУДОВЕ

НА

Д-Р ИЛИЯ ИЛКОВ КАРАГЬОЗОВ, Д.М.

във връзка с участие в конкурс за заемане на академична длъжност "Доцент" по научна специалност “Обща хирургия” към Научноизследователския институт, област на висше образование 7. Здравеопазване и спорт, професионално направление 7.1. Медицина, обявен в Държавен вестник бр. 66/24.07.2020 г.

МБАЛ Токуда Болница София ЕАД

Клиника по чернодробна, жлъчна, панкреатична и обща хирургия

Д-р Илия Илков Карагьозов

Диагностично-лечебни възможности на колпоскопски асистираната лазерна конизация при предрак на шийката на матката

АВТОРЕФЕРАТ

на дисертационен труд за присъждане на образователната и научна степен „Доктор“ в област висше образование 7. Здравеопазване и спорт, професионално направление 7.1. Медицина, научна специалност „Обща хирургия“

Научен ръководител:
проф. д-р Тодор Чернев, д.м.н.

София, 2016 год.

Дисертационният труд е написан на 100 страници и е онагледен с 22 таблици, 36 фигури и 4 приложения. Библиографската справка съдържа 230 литературни източници, от които 14 на кирилица и 216 на латиница. Дисертационният труд е представен, обсъден и насочен за защита от Научния съвет към МБАЛ "Токуда Болница София".
Дисертантът работи като Началник отделение по обща и онкологична гинекология, тазова хирургия и акушерство в МБАЛ"Токуда Болница София".

Материалите по защитата са на разположение в библиотеката на МБАЛ "Токуда Болница София" и са публикувани на интернет страницата й.

Защитата на дисертационният труд ще се състои на
29. 11. (вторник) 2016 г. от 14.00 часа в аудиторията на
МБАЛ "Токуда Болница София"

СЪДЪРЖАНИЕ

ИЗПОЛЗВАНИ СЪКРАЩЕНИЯ

ГПЦЕ - граница между плосък и цилиндричен епител
ЗТ - зона на трансформация
РМШ - рак на маточната шийка
CIN - цервикална интраепителна неоплазия
CIS - карцинома ин ситу
ESGO - Европейска асоциация по онкологична гинекология
HPV - човешки папиломен вирус
IUD - вътрематочна спирала
LASER - Light Amplification by the Stimulated Emission of Radiation
LLETZ - бримкова електроексцизия на зоната на трансформация
LEEP - бримкова електроексцизионна процедура
LHT - тотална хистеректомия
LHR - радикална хистеректомия
VAIN - вагинална интраепителна неоплазия
VIN - вулварна интраепителна неоплазия

I. ВЪВЕДЕНИЕ

Ракът на маточната шийка (РМШ) е социално значимо заболяване.Високата честота и неблагоприятната прогноза на цервикалния карцином определят неговото значение като тежък проблем на съвременното обществено здравеопазване. Ежегодно в света се регистрират около 0,5 млн. нови заболели и 250 000 смъртни случаи. В Европейския регион на СЗО **РМШ е втората по честота форма на раково заболяване при жените на 15-44 години, след рака на гърдата.** По данни на Националния раков регистър, в България годишно заболяват 1200 жени, от които 400 умират. От новозаболелите и стадирани болни около 65% са в I и II клиничен стадии, 30% са в III и IV стадии и изключително малко са с CIN/CIS.

II. ЛИТЕРАТУРЕН ОБЗОР

Включени и проучени са оригинални публикации на водещи авторски колективи. Повечето проучвания по темата са едноцентрови, ретроспективни. Обхванат е период от 30 години, от първите съобщения (1979г.) до 2015 г. Разгледани са повече от 309 оригинални статии и абстракти, раздели от 3 учебника и 1 ръководство, касаещи конкретно лазерният метод на конизация, усложненията и резултатите от проследяването. В периода 1980-1990 г. проучванията за лазерните конизации демонстрират отлични резултати, водещи до препоръка за замяна на скалпелната конизация от лазерната. Водещи автори съобщават за успеваемост на лазерният метод над 90%. Научни съобщения с критични резултати и изводи за състоянието на резекционните линии при лазерните конизации, водещи до затруднения в хистологичната им оценка са публикувани между 1991 и 1994 година. (Fowler и съавт.(76), Wright и съавт.(222), Mathevet, Dargent и сътр. (139)). Липсват проучвания върху качеството на резекционните линии при лазерните конуси в периода 1995-2004 (DosSantos и сътр.(67)) и след 2004 г. Последното проучване върху термичното засягане на резекционните линии при лазерните конизации и влиянието му върху хистологичната диагноза е от 2004 година. Това ни мотивира да се концентрираме върху този елемент от проблема в изследваната от нас кохорта лазерни конизации.

Д-Р ИЛИЯ КАРАГЬОЗОВ, Д. М.

СЪВРЕМЕННО ЛЕЧЕНИЕ

НА ДОБРОКАЧЕСТВЕНИТЕ И ПРЕДРАКОВИТЕ ИЗМЕНЕНИЯ НА ШИЙКАТА НА МАТКАТА, ВЛАГАЛИЩЕТО И ВУЛВАТА

София, 2020 г.

ВИТА е първото частно лечебно заведение в гр. София. През 1992 г. медицинската практика е включвала три кабинета и малък лабораторен бокс.

Днес ВИТА вече е много по-голяма и се гордее с утвърдените си структури: МБАЛ ВИТА, ДКЦ ВИТА, ВИТА Ин витро център, Хоспис ВИТА, Център за лечение на болката, Център по метаболитна и бариатрична хирургия, ВИТА Дисплазия център, СТМ ВИТА Инженеринг и Лаборатории.

Многопрофилна болница за активно лечение ВИТА включва болничен стационар с над 200 болнични легла, болнична аптека, седем операционни зали, модерна реанимация и следните отделения:

- Хирургия: обща, коремна, лапароскопска
- Урология и андрология
- Ортопедия и травматология
- Анестезиология и реанимация
- Родилно отделение
- Отделение по оперативна гинекология и тазова хирургия
- Неонатологично отделение
- Ин витро център
- Образна диагностика
- Пластична, реконструктивна и естетична хирургия

Адресът на МБАЛ ВИТА:
гр. София ул. „Филип Кутев“ №10

Регистратура и информация:
тел.: +359 2 45 22 000
GSM: +359 8899 22 000
e-mail: vitabaza2@vita.bg
www.vita.bg

Д-Р ИЛИЯ КАРАГЬОЗОВ, Д. М.

СЪВРЕМЕННО ЛЕЧЕНИЕ НА ДОБРОКАЧЕСТВЕНИТЕ И ПРЕДРАКОВИТЕ ИЗМЕНЕНИЯ НА ШИЙКАТА НА МАТКАТА, ВЛАГАЛИЩЕТО И ВУЛВАТА

София, 2020 г.

СЪВРЕМЕННО ЛЕЧЕНИЕ НА ДОБРОКАЧЕСТВЕНИТЕ И ПРЕДРАКОВИТЕ ИЗМЕНЕНИЯ НА ШИЙКАТА НА МАТКАТА, ВЛАГАЛИЩЕТО И ВУЛВАТА

Автор: Д-р Илия Илков Карагьозов, Д. М.
Завеждащ отделение по Оперативна гинекология и тазова хирургия
МБАЛ „ВИТА“, гр. София

Под редакцията на Чл. кор. Проф. д-р Григор Ангелов Горчев, д.м.н.
Клиника по Акушерство и гинекология, УМБАЛ „Света Марина”, гр. Плевен
Директор на Научно-изследователски институт към Медицински университет - Плевен

Рецензенти:
Проф. д-р Славчо Томов Томов, д.м.н., Клиника по Акушерство и гинекология,
УМБАЛ „Света Марина”, гр. Плевен, Ректор на Медицински университет - Плевен
Доц. д-р Надежда Христова Хинкова д.м., Ръководител Катедра „Акушерски грижи“ към ФЗГ
на Медицински университет - гр. Плевен, Началник Клиника по „Акушерство и гинекология“,
УМБАЛ „Света Марина“ - гр. Плевен

Издателство БИСМАР
София, 2020

ISBN 978-954-91648-8-6

Д-Р ИЛИЯ КАРАГЬОЗОВ, Д. М.

СЪВРЕМЕННО ЛЕЧЕНИЕ НА ДОБРОКАЧЕСТВЕНИТЕ И ПРЕДРАКОВИТЕ ИЗМЕНЕНИЯ НА ШИЙКАТА НА МАТКАТА, ВЛАГАЛИЩЕТО И ВУЛВАТА

София, 2020 г.

ИЗПОЛЗВАНИ СЪКРАЩЕНИЯ

БИС - Болнична информационна система
ГПЦЕ - Граница между плосък и цилиндричен епител
ГЕС - Газ-евакуационна система
ДТК – Диатермокоагулация
ЛКС - Лазерно-колпоскопска система
ЗТ - Зона на трансформация
ОЕСС - Външен орифициум на цервикалния канал
РМШ - Рак на маточната шийка
ХЗТ - Хормонозаместителна терапия
ФДТ - Фотодинамична терапия
ЦН - Цитонамазка
LBC - Течнобазирана цитология
HSIL - Високостепенна сквамозна епителна лезия
LSIL - Нискостепенна сквамозна епителна лезия
CIN – Цервикална интраепителна неоплазия
CGIN - Цервикална гландуларна интраепителна неоплазия
CIS – Карцинома ин ситу
LVSI - Лимфоваскуларна инвазия
AIS - Аденокарцинома ин ситу
CW - Continuous wave (продължителен режим,CO_2 лазер)
Coag - Кагулация
Abl - Аблация
Spot - Фокусно петно
Cut - Рязане
БАОГ - Българска асоциация по онкогинекология
БДАГ - Българско дружество по акушерство и гинекология
ESGO - Европейска асоциация по онкологична гинекология
EFC - Европейска федерация по колпоскопия
IFCPC - Международна федерация по цервикална патология и колпоскопия
QIs - Качествени индикатори
HPV - Човешки папиломен вирус
IUD - Вътрематочна спирала
LASER - Light Amplification by the Stimulated Emission of Radiation
LLETZ - Large Loop Excision of the Transformation Zone
LEEP - Loop Electrical Excison Procedure
NETZ - Needle Excision of theTransformation Zone
SWETZ - Straight Wire Excision of theTransformation Zone
LHT - Тотална хистеректомия
LHR - Радикална хистеректомия
VaIN - Вагинална интраепителна неоплазия
VIN - Вулварна интраепителна неоплазия
ГРЛ - Горна резекционна линия
ЛРЛ - Латерална резекционна линия
ДРЛ - Долна резекционна линия

СЪДЪРЖАНИЕ:

Съвременното медицинско поведение към асоциираните с човешки папиломен вирус генитални предракови изменения при жената има три основни направления - първична профилактика с ваксина, вторична профилактика чрез популационен скрининг и диагностика и лечение на предраковите изменения, преди трансформацията им в инвазивен рак. Според СЗО, това е успешната здравната стратегия, която е в състояние да намали заболяемостта и смъртността от рак на маточната шийка. В някои страни, като Австралия например, в които първичната профилактика се прилага приоритетно, се очаква цервикалният рак да бъде ликвидиран като социалнозначимо заболяване до 20 години. Организирането и провеждането на първите две направления в този здравен модел е управленски приоритет, а третото направление зависи от професионалните качества и възможности на медицинските специалисти, участващи в изпълнението му. Авторът на настоящата книга разглежда професионално и задълбочено не само терапевтичните аспекти на доброкачествените и предраковите заболявания на вулвата, влагалището и маточната шийка. Със завидна вещина той представя историята на българската колпоскопска школа, някои важни страни от съвременното обучение по колпоскопия, както и актуални диагностични алгоритми. Монографичният труд предлага на читателската аудитория в синтезиран вид комбинацията от теоретични познания и практически умения, абсолютно необходими за всички практикуващи гинеколози в страната.

Проф. д-р Славчо Томов, д.м.н.

I. Предговор

Ракът е предизвикателство пред медицината от предхипократови времена. За разлика от повечето тумори в човешкото тяло леснодостъпната анатомична локализация на някои видове генитален рак дава рядката възможност за откриването и лечението на ранните им форми преди превръщането им в истинска инвазивна болест. В известен смисъл профилактичната медицина дължи появата и развитието си на първите онкогинеколози, прозрели и развили идеите за стадийността в развитието на злокачествените процеси и възможността да бъдат открити и лекувани навреме. Този процес в гинекологията започва преди около 107 години с т. нар. точковидни карциноми (punktkarzinoma) на маточната шийка. При хистологичното изследване на тотално екстирпирани матки при случаи на доброкачествени гинекологични заболявания редица, предимно германски, хистопатолози съобщават за начални карциноми, които са толкова малки по обем и площ, че на практика са абсолютно недиагностицируеми при инспекцията със спекулум. През 1912 г. Hans Hinselmann, млад асистент на проф. Otto von Franque в клиниката му в Giessen и по-късно в Bonn се амбицира да преодолее този проблем в диагностиката. Той се свързва с инженерите на фирмата за оптика Leitz, като в резултат от съвместната им работа се появява прототип на съвременния колпоскоп - монокулярна лупа, комбинирана с мощно нисковолтово осветление, поставени на ригиден статив. Така преди Коледа на 1925 година се ражда колпоскопът.

Hinselmann публикува подробностите за изобретението си в престижното списание Münchener Medizinische Wochenschrift под заглавие „Verbesserung der Inspektionsmöglichkeiten von vulva, vagina und portio“.

Prof. H. Hinselmann E. Leitz, Wetzlar, 1925

Първото си описание получават ектопията, зоната на трансформация, отворените жлези, базата на левкоплакия, мозайката и т. н. С малки биопсии Hinselmann изучава хистологичните еквиваленти на находките и изследва оптичните им промени след приложение на редица химични разтвори. Така съвсем емпирично той открива свойството на разредената оцетна киселина да избистря и контрастира колпоскопските образи и да причинява побеляване на някои епителни участъци. През 1928 година във Виена Walter Schiller описва действието на луголовия разтвор върху цервикалния епител. Hinselmann веднага включва приложението на луголов разтвор при колпоскопското изследване и говори за нативна и разширена колпоскопия с приложение на оцетна и луголова проба. Той съвсем правилно обяснява оптичните промени с перивитални химически реакции, протичащи в повърхностните епителни клетки, свързани с наличието или липсата на гликоген и белтъци. Приемайки, че левкоплакията,

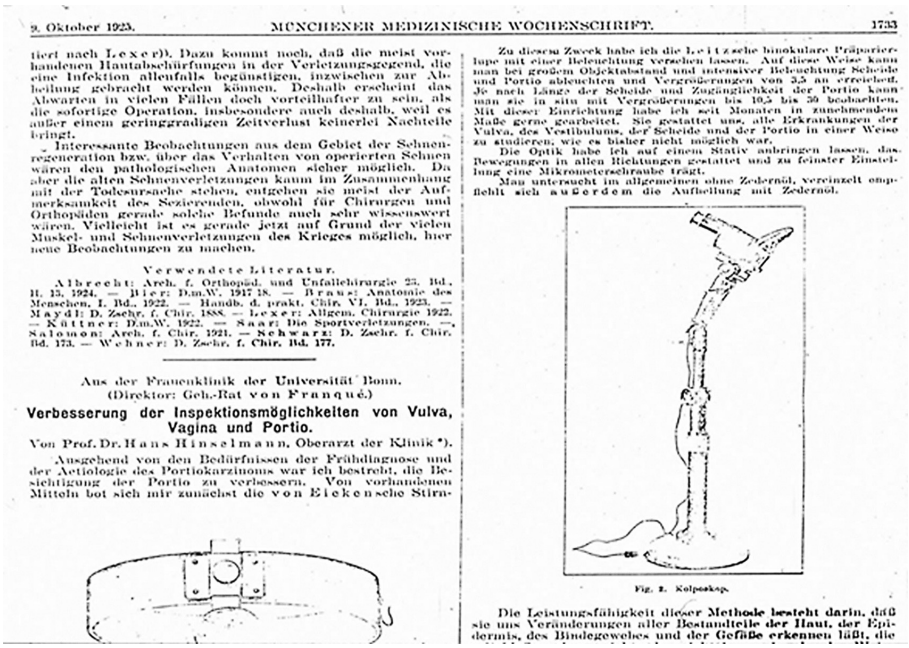

9. Oktober 1925. MÜNCHENER MEDIZINISCHE WOCHENSCHRIFT. 1733

tiert nach Lexer)). Dazu kommt noch, daß die meist vorhandenen Hautabschürfungen in der Verletzungsgegend, die eine Infektion allenfalls begünstigen, inzwischen zur Abheilung gebracht werden können. Deshalb erscheint das Abwarten in vielen Fällen doch vorteilhafter zu sein, als die sofortige Operation, insbesondere auch deshalb, weil es außer einem geringgradigen Zeitverlust keinerlei Nachteile bringt.

Interessante Beobachtungen aus dem Gebiet der Sehnenregeneration bzw. über das Verhalten von operierten Sehnen wären den pathologischen Anatomen sicher möglich. Da aber die alten Sehnenverletzungen kaum im Zusammenhang mit der Todesursache stehen, entgehen sie meist der Aufmerksamkeit des Sezierenden, obwohl für Chirurgen und Orthopäden gerade solche Befunde auch sehr wissenswert wären. Vielleicht ist es gerade jetzt auf Grund der vielen Muskel- und Sehnenverletzungen des Krieges möglich, hier neue Beobachtungen zu machen.

Verwendete Literatur.

Albrecht: Arch. f. Orthopäd. und Unfallchirurgie 23. Bd., H. 15, 1924. — Bier: D.m.W. 1917/18. — Braus: Anatomie des Menschen, I. Bd., 1922. — Handb. d. prakt. Chir. VI. Bd., 1923. — Mayer: D. Zschr. f. Chir. 188. — Lexer: Allgem. Chirurgie 1922. — Küttner: D.m.W. 1922. — Saar: Die Sportverletzungen. —, Salomon: Arch. f. Chir. 1921. — Schwarz: D. Zschr. f. Chir. Bd. 173. — Wehner: D. Zschr. f. Chir. Bd. 177.

Aus der Frauenklinik der Universität Bonn.
(Direktor: Geh.-Rat von Franqué.)

Verbesserung der Inspektionsmöglichkeiten von Vulva, Vagina und Portio.

Von Prof. Dr. Hans Hinselmann, Oberarzt der Klinik *).

Ausgehend von den Bedürfnissen der Frühdiagnose und der Aetiologie des Portiokarzinoms war ich bestrebt, die Besichtigung der Portio zu verbessern. Von vorhandenen Mitteln bot sich mir zunächst die von Eickenschen Stirn-

Zu diesem Zweck habe ich die Leitzsche binokulare Präparierlupe mit einer Beleuchtung versehen lassen. Auf diese Weise kann man bei großem Objektabstand und intensiver Beleuchtung Scheide und Portio ableuchten und Vergrößerungen von 3,5 an erreichen. Je nach Länge der Scheide und Zugänglichkeit der Portio kann man sie in situ mit Vergrößerungen bis 10,5 bis 20 beobachten. Mit dieser Einrichtung habe ich seit Monaten in zunehmendem Maße gerne gearbeitet. Sie gestattet uns, alle Erkrankungen der Vulva, des Vestibulums, der Scheide und der Portio in einer Weise zu studieren, wie es bisher nicht möglich war.

Die Optik habe ich auf einem Stativ anbringen lassen, das Bewegungen in allen Richtungen gestattet und zu feinster Einstellung eine Mikrometerschraube trägt.

Man untersucht im allgemeinen ohne Zedernöl, vereinzelt empfiehlt sich außerdem die Aufhellung mit Zedernöl.

Fig. 2. Kolposkop.

Die Leistungsfähigkeit dieser Methode besteht darin, daß sie uns Veränderungen aller Bestandteile der Haut, der Epidermis, des Bindegewebes und der Gefäße erkennen läßt, die

Оригиналната статия на Хинзелман

базата на левкоплакия и мозайката са задължително предракови изменения (матриксни участъци), Hinselmann разделя задачата на колпоскопията в две направления - колпоскопска карциномна диагностика и колпоскопска матриксна диагностика. Така той достига до гениалното прозрение за възможността за стадийна профилактика на цервикалния карцином. През 1930 г. работата му получава признание чрез поканата да напише глава в учебника на Veit-Stöckel за ранната диагностика на цервикалния карцином. През 1933 година Hinselmann издава капиталния си труд Einführung in der Kolposkopie и в клиниката му в Алтона, Хамбург, започва да работи първият онкопрофилактичен кабинет за всички здрави жителки на града. Апаратурата постепенно се усъвършенства. Конструират се колпоскопи с фокусно разстояние от 150 мм (Leitz) до 190 мм (Zeiss). През 1939 г. в Берлин H. Kraatz заедно с W. Stöckel въвеждат светофилтрите и подобряват значително колпоскопската оценка на съдовата патология, H. J. Wespi - стереоколпофотографията, F. Menken и R. Hohlbein въвеждат флуоресцентната колпоскопия, A. Majevski - норадреналиновата проба, а стереофотографията става възможна след изобретяването на вградената ринг-светкавица от д-р Караенев (български гинеколог в Хамбург). През 1949 година в Германия излиза Atlas der Kolposkopie на Mestwerdt, а през 1961година - книга със същото заглавие и с автори Mestwerdt и Wespi.

Енергични последователи на Hinselmann са Gustav Mestwerdt в Йена и Hans Jakob Wespi в Цюрих. Mestwerdt участва в създаването на понятието carcinoma in situ, което изиграва ключова роля в познанието за цервикалната канцерогенеза. Колпоскопията, макар и бавно, се разпространява отначало в Европа, предимно в немскоговорящите страни. Създават се първите колпоскопски школи – Дрезден (R. Ganze, J. Holtorf), Грац (E. Burghardt, F. Bajardi, E. Navratil), Швейцария (E. Glathaar, E. Held, H. J. Wespi), Чехия (A. Stafl, A. Linhartova), Франция (Caetier, Bret, Coupez), Полша (Madej), Румъния (Aleksandrescu).

В САЩ до 1965 година колпоскопията не намира никакви поддръжници и приложение. Причината е, че в Корнелския университет G. Papanikolaou работи върху цитологичната диагностика на раковите заболявания на матката.

Д-р Илия Карагьозов е потомствен акушер-гинеколог. Завършва медицина в МУ-София. Има признати специалности по Акушерство и гинекология и Обща и коремна хирургия, както и множество специализации в страната и чужбина. Ръководи отделението по Оперативна гинекология и тазова хирургия на МБАЛ ВИТА в София и разкритият към нея през 2020 година ВИТА-Дисплазия център. Професионалната му дейност е свързана с ранната диагностика и лечение на гениталните преканцерози и с хирургичното лечение на авансиралите им форми.

Член е на Българската асоциация по онкологична гинекология (БАОГ), Българското дружество по Акушерство и гинекология (БДАГ), Българската асоциация по минимално инвазивна гинекологична хирургия (БАМИГХ) и на Европейската асоциация по онкологична гинекология (ESGO).

Д-р Илия Карагьозов д.м. е потомствен акушер-гинеколог. Завършва медицина в МУ-София. Има признати специалности по Акушерство и гинекология и Обща и коремна хирургия, както и множество специализации в страната и чужбина. Ръководи отделението по Обща и онкологична гинекология, тазова хирургия и акушерство в „Аджъбадем Сити Клиник – Токуда болница“ - София от 2006 година. Към него през 2007 година създава център по лазерна амбулаторна гинекологична хирургия, след специализация и сертифициране в лазерният център на проф. Ж. Доне в Университетска болница „ Сейнт Люк„ в Брюксел, Белгия. Професионалните му интереси са свързани с ранната диагностика и лечение на гениталните преканцерози и с хирургичното лечение на авансиралите им форми. Член е на Българското научно дружество по акушерство и гинекология(БНДАГ), на Българската асоциация по минимално инвазивна гинекологична хирургия(БАМИГХ) и на Европейската асоциация по онкологична гинекология(ESGO).
Член е на УС на Българската асоциация по онкологична гинекология(БАОГ).

CO_2 - ЛАЗЕРНА КОЛПОСКОПСКА ГИНЕКОЛОГИЧНА ХИРУРГИЯ В АМБУЛАТОРНИ УСЛОВИЯ

Д-Р ИЛИЯ КАРАГЬОЗОВ, ДМ

CO_2 - ЛАЗЕРНА

КОЛПОСКОПСКА ГИНЕКОЛОГИЧНА ХИРУРГИЯ В АМБУЛАТОРНИ УСЛОВИЯ



ПРАКТИЧЕСКО РЪКОВОДСТВО
за специалисти акушер-гинеколози и онкогинеколози

Д-Р ИЛИЯ КАРАГЬОЗОВ, ДМ

CO_2 - ЛАЗЕРНА КОЛПОСКОПСКА ГИНЕКОЛОГИЧНА ХИРУРГИЯ В АМБУЛАТОРНИ УСЛОВИЯ

София, 2017 г.

Д-Р ИЛИЯ КАРАГЬОЗОВ, ДМ

CO_2 - ЛАЗЕРНА КОЛПОСКОПСКА ГИНЕКОЛОГИЧНА ХИРУРГИЯ В АМБУЛАТОРНИ УСЛОВИЯ

ПРАКТИЧЕСКО РЪКОВОДСТВО
за специалисти акушер-гинеколози и онкогинеколози

Под редакцията на проф. Илко Карагьозов, дмн

CO_2 - ЛАЗЕРНА КОЛПОСКОПСКА ГИНЕКОЛОГИЧНА ХИРУРГИЯ В АМБУЛАТОРНИ УСЛОВИЯ

Автор: Д-р Илия Илков Карагьозов, дм
Завеждащ отделение по обща и онкологична гинекология, тазова хирургия и акушерство
Аджъбадем Сити Клиник - Токуда Болница - София

Под редакцията на проф. Илко Илиев Карагьозов, дмн
Консултант по акушерство и гинекология
Аджъбадем Сити Клиник - Токуда Болница - София
София, 2017 г.

ISSBN 978-954-91648-7-9

София, 2017 г.

ИЗПОЛЗВАНИ СЪКРАЩЕНИЯ

БИС – болнична информационна система
ГПЦЕ – граница между плосък и цилиндричен епител
ГЕС – газ-евакуационна система
ДТК – диатермокоагулация
ЛКС – лазерно-колпоскопска система
ЗТ – зона на трансформация
ОЕСС – външен орифициум на цервикалния канал
РМШ – рак на маточната шийка
ХЗТ – хормонозаместителна терапия
ЦН – цитонамазка
CIN – цервикална интраепителна неоплазия
CIS – карцинома ин ситу
CW – continuous wave (продължителен режим)
ESGO – Европейска асоциация по онкологична гинекология
HPV – човешки папиломен вирус
IUD – вътрематочна спирала
LASER – Light Amplification by the Stimulated Emission of Radiation
LLETZ – бримкова електроексцизия на зоната на трансформация
LEEP – бримкова електроексцизионна процедура
LHT – тотална хистеректомия
LHR – радикална хистеректомия
VAIN – вагинална интраепителна неоплазия
VIN – вулварна интраепителна неоплазия

СЪДЪРЖАНИЕ:

ПРЕДГОВОР

Предракът на маточната шийка е сред най-често срещаните социално значими неопластични заболявания при жената не само в България, но и в много страни по света. Профилактиката представлява реална възможност за контрол на тези заболявания, но въпреки очакванията за висока ефективност на първичната профилактика, отчитане ефективността от приложението на ваксините срещу човешкия папиломен вирус изисква време. В тази връзка използването на методите на вторичната профилактика, чрез откриване и адекватно лечение на предраковите изменения на епитела на маточната шийка е онзи набор от умения, който осигурява необходимата диагностична сигурност на използваните методи.

Представената монография показва възможностите на съвременната CO_2– лазерна колпоскопска хирургия в амбулаторни условия. Д-р Илия Карагьозов е потомствен акушер-гинеколог, началник отделение по обща и онкологична гинекология, тазова хирургия и акушерство в МБАЛ „Токуда“ – София, където прилага своя дългогодишен опит като асистент в Университетската АГ болница „Майчин дом“- София за развитието на ръководеното от него отделение. Има специализации в България и чужбина, както и защита на дисертационен труд по тема, свързана с настоящата монография.

На практика представената от Д-р Илия Карагьозов монография е първата в областта на CO_2 – лазерната колпоскопска хирургия в амбулаторни условия, която има стойност и като учебно помагало за развитието на тази методика в нашата страна.

В представения труд синтетично и подредено са разгледани историята и теоретичните основи на лазерната физика, параметрите на лазерната енергия и тъканните ефекти. Следва подробно описание на апаратурата, инструментариума, индикациите, контраиндикациите и необходимата медицинската документация за работа с пациентката. Особено внимание заслужават описаните работни режими, както и основните принципи за безопасност с посочената техника. Личен принос на автора е създаването на структура, организация на дейността и посочване на най-добрите параметри на планираните режими за отделните видове лазерни процедури.

Допълнително достойнство на монографията е подробното описание на различните видове колпоскопски находки. Тя е онагледена с цервикографии, като към тях последователно и сбито са посочени основни постулати, свързани с правилната интерпретация на диагностичните находки и принципите на поведение. В тази си част, разработката дава значими основни познания, което позволява тя да има стойност на практическо ръководство в областта на колпоскопията.

Отделно д-р Илия Карагьозов е представил принципите за работа с амбулаторната лазерна CO_2 хирургия при третирането на отделните болестни изменения на долния генитален тракт. Посочени са препоръчителните работни режими, които са най-ефективни при лечението на отделните видове лезии, както и особеностите при работа с лазерната апаратура в отделните топографски анатомични области.

Специално внимание е отделено на лазерните конизации като са описани индикациите, видовете, особеностите на използвания инструментариум. При описанието на начина на извършване на метода се набляга на възможните грешки, както и условията за получаване на качествен материал за хистологично изследване. Посочени са възможните усложнения, принципи и схеми за следлечебно проследяване.

В заключение, представената монография е своеобразна теоретична и практическа основа за въвеждане на амбулаторната лазерна CO_2 хирургия. Дългогодишният опит на автора в тази област му е позволило да състави едно богато на информация ръководство, съобразно условията за работа в България. Разработката има своите значими достойнства и може да се ползва от специализанти и специалисти в областите акушерство и гинекология и онкогинекология.

Проф. д-р Виктор Златков, дм
Ректор на Медицински университет-София
Национален консултант по
акушерство и гинекология

Доброкачествените, предраковите и злокачествени заболявания на вулвата, влагалището и маточната шийка заемат съществено място в заболеваемостта при жените, като в зависимост от възрастта показват вариации в топографската локализация. Независимо от това кога се проявяват и кои органи засягат, те нарушават качеството на живот, предизвикват здравни проблеми, а във вариантите на неопластични процеси застрашават и живота на пациентките. Своевременната и точна диагноза на тези патологични процеси с последващо адекватно третиране са от основно значение за успешното им лечение. След прецизно цитологично, колпоскопско и хистологично изследване, при поставена адекватна и точна диагноза, основните лечебни методи са ДТК, LLETZ, криодеструкция или лазер терапия на наличните лезии. В зависимост от възможностите, опита и владеенето на съответните методи гинекологът трябва да избере най-подходящия от тях.

Представеното ръководство „CO2 - ЛАЗЕРНА КОЛПОСКОПСКА ГИНЕКОЛОГИЧНА ХИРУРГИЯ В АМБУЛАТОРНИ УСЛОВИЯ“ е първото по рода си в България съвременно практическо ръководство за специалисти акушер -гинеколози и онкогинеколози.

Извършването на лазерната колпоскопска гинекологична хирургия е описано и представено в две основни направления: лазерна вапоризация на бенигнени генитални лезии, на VIN, VAIN, CIN и лазерна конизация. Методично и прецизно при всяка една от разгледаните нозологични единици са представени индикациите за извършване на процедурата, режимите на работа с лазерната апаратура, стъпките в техниката на вапоризация или резекция. Изключително важен е споделеният богат личен опит на автора в диагностиката и лечението на всички тези патологични процеси. Важен практически смисъл имат описаните тънкости при извършването на всяка една процедура, които заедно с ограниченията и възможните усложнения са много полезни за специалиста. Отново описанието е подкрепено с много демонстративна фотодокументация от личната практика на автора. Описанието и инструкциите за проследяване след лазерно деструктивно лечение осигуряват сигурност за лекуващият гинеколог и пациента.

Смятам, че това ръководство ще бъде изключително полезно не само за обучаващия се акушер - гинеколог, а и за всички, придобили вече опит колеги, работещи в областта на гинекологията. Така то ще намери достойно място в личната работна библиотека на всеки акушер - гинеколог.

Проф. д-р Асен Николов д.м
Ръководител Катедра по
Акушерство и гинекология
Медицински Университет – София

I. ВЪВЕДЕНИЕ

Въвеждането и популяризирането на колпоскопията от H. Hinselmann (фиг. 1), на цитологичната диагностика от G. Papanicolaou (фиг. 2) и откриването на значението на човешкия папиломен вирус за цервикалната онкогенеза от H. zurHausen (фиг. 3) определят съвременния облик на превенцията, ранната диагностика и лечението на доброкачествените, предраковите и злокачествените заболявания на женските гениталии.

Основно значение за успешното им лечение има своевременната и точна диагностика. Тя е оптимална, когато се осъществява екипно от опитен гинеколог и опитен хистопатолог и е ключова предпоставка за адекватността на последващото поведение и проследяване.

Самото лечение на гениталните лезии стъпва както на базата на доброто познаване на тази патология и на отличното владеене на колпоскопската диагностика и основните лечебни методи (ДТК, LLETZ, криодеструкция, лазер) с техните предимства и недостатъци, така и на способността на гинеколога да избере най-подходящия от тях.

Лазерното амбулаторно лечение е популярно поради отличните непосредствени и отдалечени резултати, краткото времетраене, липсата на болка и възможността за почти незабавно възстановяване на работоспособността и обичайния жизнен ритъм. Разбира се, необходимо е обучение за овладяване тънкостите на лазерния метод, което изисква сравнително малко усилия и време за гинеколозите, вещи в колпоскопията и онкопрофилактиката. Натрупването на опит с метода и „обиграването на ръката“ започва поетапно с работа върху тъканни модели, продължава с лечение на доброкачествени генитални изменения (папиломи, кондиломи, ектопии, нискостепенни дисплазии) и постепенно се достига нивото на оперативна техника, необходимо за лазерна ексцизионна хирургия. Придобиването на тези знания и умения е най-добре да се извърши в специализиран център по гинекологична лазерна

Фиг. 1 Hans Hinselmann

Фиг. 2 George Papanikolaou

Статии, публикувани в научни издания, реферирани и индексирани в световноизвестни бази данни с научна информация (Scopus и Web of Science)

БЪЛГАРСКО ДРУЖЕСТВО ПО АКУШЕРСТВО И ГИНЕКОЛОГИЯ
BULGARIAN SOCIETY OF OBSTETRICS AND GYNECOLOGY

Сорокин

АКУШЕРСТВО И ГИНЕКОЛОГИЯ

OBSTETRICS & GYNECOLOGY

Volume 38
ISSN 0324-0959

4`99

in their glomerular and tubular fractions. J Lab. Clinical Med 1984; 103: 922-923

7. Lacombe L, Da Silva J., Bruneval P et al. Peritubular cells are the site of erythropoietin synthesis in the murin hypoxic kidney. J. Clin Inv, 1988; 81: 620-623

8. Koury S.T., M. C. Boudurant M.C., Koury. M.J. Localisation of erythropoietin synthezing cells in murine kidneys by in the situ hybridization Blood 1988; 71: 524-527

9. Caro J., Schuster, S., Ramirez S. Regulating Mechanisms Involved in the Expression of the Erythropoietin Gene. Erythropoietin: From Molecular Structure to Clinical Application. Ed. by Karger, 1989; 7-13

10. Eckardt K-U., Kurtz A., Scholz H et al. Regulation of Erythropoietin Formation in vivo Erythropoietin: From Molecular Structure to Clinical Application. Ed by Karger, 1989; 33-38

11. Eschbach JW., Egrie JC., Downing MR et al. Correction of anaemia of end-stage renal disease with recombinant human erythropoietin New Engl. J.Med 1987; 316: 73-78

12. von Borman B. Anthologous blood predonation : Erythropoietin in normal hematocrit patients P r o c of a Symposium held at International Surgical Week, Stockholm, Sweden, 28.VII.1991. -Stockholm, 1991; 16-21

13. Benson R.C. Current Obstetrics and Gynecologic Diagnosis and Treatment. Ed by Lang Med Publications 1984; 891-896.

14. Danko J. Epoetin alfa for treatment of postpartum anaemia. The Lancet 1989; 335:737

15. Widnes J.A., Malone, TA., Mufson RA. Impermeability of the ovine placenta to S-recombinant erythropoietin Ped Res 1989; 25:649-651.

16. Koury M.J., Bondurant MC., Graber SE et al Erythropietin messenger: RNA levels in developing mice and transfer of 125 I-erythropoietin by the placenta. J. Clin Ivest 1988; 32:154-159.

17. Barth WJr., Lacroix L, Goldberg M et al. Recombinant human erythropoietin for severe anaemia in pregnancies complicated by renal diseases : Abstract Am.J.Obstet Gy n1994;170(1)Pt.2:329.

18. Борисов Б., Николов А., Димитров А. Приложение на рекомбинантен еритропоетин за коригиране на следоперативен анемичен синдром при Sectio Caesarea - случай от клиничната практика. Акушерство и гинекология, 1997, 3, 56-57

19. Janicka L, Ksiazek D., baranowicz I et al. Subcutaneous r-HuEPO therapy in CAPD patients: dose determination and clinical experience. In Urol Nephrol 1998;30(1): 91-97

20. Winearls CG. Recombinant human erythropoietin: 10 years of clinical experience. Nephrol Dial Transplant 1998;13(2): 3-8

21. Ritz E., Amann K. Optimal haemoglobin during treatment with r-HuEPO. Nephrol Dial Transplant 1998; 13(2): 16-22

22. Vanrenterghem Y., Vanrenterghem J. Benefits and concerns of treating pre-dialysis and renal transplant patients with r-HuEPO. Nephrol Dial Transplant 1998;13(2): 13-15

Акуш. и гинекол.; XXXVIII, №4, 1999
Akush. i gynekol., XXXVIII, №4, 1999

Постъпила - май 1999
Received - May 1999

АКТИВНО ВОДЕНЕ НА ПЛАЦЕНТАРНИЯ ПЕРИОД С REMESTYP

А. Димитров, А. Николов, К. Кръстева, Л. Лазарова, Е. Гърчев, И. Карагьозов

МУ - София, Катедра по акушерство и гинекология, ръководител проф. И. Карагьозов

Резюме: *Целта на настоящото проучване е да се провери възможността за приложение на Remestyp след раждането главата на плода, като профилактика на кръвозагубата в плацентарния период, за което не намерихме данни в литературата. Проучването е проспективно и включва общо 209 раждащи. При 82 случая се прилага болус доза венозно Methergin 0.2 мг, при 54 случая - 10 ME Oxytocin, при 32 случая 200 мг Remestyp, и при 41 плацентарния период е воден очаквателно. Кръвозагубата е отчитана по тегловния метод. Резултатите показват, че общата кръвозагуба от раждането на плода до два часа след раждането при активно водене на плацентарния период е значимо по-малка в сравнение с очаквателното поведение. Видът на утеростоника няма съществено значение относно общата кръвозагуба. Профилактиката на кръвозагубата в плацентарния период с Remestyp дава най-добри резултати при стимулирано с Oxytocin раждане. Най-малко усложнения се наблюдават при активно водене на плацентарния период с Methergin и Remestyp. Средното време за отделяне на плацентата е най-кратко при групата с Remestyp. И трите утеростоника, употребявани в обичайните дози, не променят съществено кръвното налягане. Нашите резултати показват, че Remestyp може да бъде употребяван като средство за активно водене на плацентарния период с цел намаляване на кръвозагубата. Резултатите са подобни на тези с Methergin. Remestyp е за предпочитане, когато се очакват значителни разкъсвания на мекия родилен канал.*

ACTIVE MANAGEMENT OF THE PLACENTAL PERIOD WITH REMESTYP

A. Dimitrov, A. Nikolow, K. Krusteva, L. Lazarova, E. Gurchev. I.Karagosov

Summary. *The aim of this prospective study is to asses, the possibility to use Remestyp after the delivery of the head as a prophylaxis of blood lost during the third stage of labor. The material includes 209 cases: 82 with bolus dose of 0,2 mg Methergin, 54 cases with 10 ME Oxytocin, 32 parturition with 200 mg Remestyp, and 41 controls without any uterostonics during the placental period. The blood lost is assessed by gravimetric method. The results show that the total blood lost from the delivery of the neonate to two hours after it is significantly lower in active management of labor than in expectant one. The type ofuterostonic is not essential in regard of total blood lost. The prophylactics of blood lost with Remestyp has best results*

in cases of stimulated with Oxytocin infusion labor. The active management of third stage of labor with Methergin or Remestyp has less complication than are used Oxytocin or without Uterostonics. The mean time for delivery of placenta is shortest in the group with Remestyp. The three uterostonics in mansion doses do not influenced significantly the aitery pressure. Our experience demonstrates that Remestyp can be used for active management of third stage of labor and the results are as those with Methergin. Remestyp is preferable when are expected significant lacerations of the birth canal.

БЪЛГАРСКО ДРУЖЕСТВО ПО АКУШЕРСТВО И ГИНЕКОЛОГИЯ
BULGARIAN SOCIETY OF OBSTETRICS AND GYNECOLOGY

Сорокин

АКУШЕРСТВО И ГИНЕКОЛОГИЯ

OBSTETRICS & GYNECOLOGY

Volume 38
ISSN 0324-0959

4`99

ДИАГНОЗА И ПОВЕДЕНИЕ ПРИ СЪМНЕНИЕ ЗА ЗАДЪРЖАНИ ПЛАЦЕНТАРНИ ЧАСТИ В КЪСНИЯ ПОСЛЕРОДОВ ПЕРИОД

А. Димитров, И. Карагьозов, А. Николов, К. Кръстева

МУ - София, Катедра по акушерство и гинекология, ръководител проф. Ил. Карагьозов

Резюме: *Целта на настоящото проучване е да се установят основанията за RICU в късния постпартален период и възможностите за диагнозата на задържаните плацентарни части. Проучена е документацията на всички родилки с ревизия на матката от 24-ия час от раждането до 2 седмици след това. Честотата на тази манипулация е 0,9% от всички раждания. Потвърдени хистологично плацентарни части или ципи в абразионния материал се наблюдава в 25% от случаите. Според нашите резултати анамнестичните данни не са от значение за диагнозата на задържани плацентарни части в пуерпериума. Най-често абразиото се предприема поради наличието на два симптома - кръвотечение и УЗ данни за задържани плацентарни части. Трансабдоминалното УЗ изследване е с малка диагностична стойност относно residua post partum. Фебрилитетът, субинволуцията на матката, както и броя на симптомите при даден случай не са от значие при прогнозиране наличието или липсата на задържани плацентарни части. Съмнението в целостта на плацентата при огледа й е основание за инструментална ревизия на матката, независимо от добрия тонус на матката и липсата на кървене. Тъй като диагнозата на задържани плацентари части в пуерпериума е несигурна, към абразио трябва да се прибягва след неуспех на консервативните методи на лечение.*

DIAGNOSIS AND CLINICAL MANAGEMENT IN SUSPICION FOR RETAINED PLACENTAL TISSUE IN LATE POSTPARTUM PERIOD

A. Dimitrov, I. Karagosov, A. Nikolov, K. Krasteva

Summary: *The aim of this retrospective study is to find out the reasons for RICU in late postpartum period and the reliability of methods for diagnosis of retained placental pieces. We investigated the medical records of all cases with RICU from 24th ours postpartum up to 2 weeks after it. The rate is 0.9% of all births. Hystological confirmation of retained placental tissue there are in 25% of cases. Our data shows that the anamnesis does not help in the diagnosis of retained placental tissue in late puerperium. Most often the curetage is undertaken because of hemorrhage and ultrasound data of retained placental tissue. At the same time the transabdominal ultrasound is of low diagnostic value for residua post partum. The febrility, the subinvolution of the uterus and the number of symptoms in given case are of no importance in the diagnosis of retained placental tissue. The suspicion in the integrity of the placenta after its birth is a reason for RICU in spite of well contracted uterus and lack of hemorrhage. As the diagnosis of retained placental tissue in late puerperium is uncertain the RICU should be undertaken after failed conservative management.*

БЪЛГАРСКО ДРУЖЕСТВО ПО АКУШЕРСТВО И ГИНЕКОЛОГИЯ
BULGARIAN SOCIETY OF OBSTETRICS AND GYNECOLOGY

АКУШЕРСТВО И ГИНЕКОЛОГИЯ

OBSTETRICS & GYNECOLOGY

Volume 44
ISSN 0324-0959

6'2005

"АКУШЕРСТВО И ГИНЕКОЛОГИЯ" се индексира в MEDLINE

"AKUSHERSTVO I GINECOLOGIA" is indexed in MEDLINE

ЗА ПРАКТИКАТА

СЛУЧАЙ НА ТЕЖКА ГЕНИТАЛНА ТУБЕРКУЛОЗА - ДИАГНОСТИЧНИ, ДИФЕРЕНЦИАЛНО-ДИАГНОСТИЧНИ И ХИРУРГИЧНИ АСПЕКТИ

Карагьозов И, Ст. Борисов, С. Славов, К. Майнхард

СБАЛАГ"Майчин дом" гр.София, I Гинекологична клиника
Катедра по акушерство и гинекология, МУ-София, ръков. доц. А.Димитров, дм

Резюме: *Авторите съобщават случай на авансирала тежка генитална туберкулоза. Обсъждат се диагностичните и терапевтичните аспекти на заболяването.*

A CASE OF ADVANCED GENITAL TUBERCULOSIS - DIAGNOSIS, SURGERY AND TREATMENT

Karagiozov I., St. Borisov, S. Slavov, K. Mainhard
State University Hospital "Maichin dom", Department of Obstetrics and gynecology
Medical University, Sofia

Summary: *The authors report a case of advanced genital tuberculosis. The diagnostic difficulties and treatment are discussed.*

БЪЛГАРСКО НАУЧНО ДРУЖЕСТВО ПО АКУШЕРСТВО И ГИНЕКОЛОГИЯ
BULGARIAN SCIENTIFIC SOCIETY OF OBSTETRICS AND GYNECOLOGY

АКУШЕРСТВО И ГИНЕКОЛОГИЯ

OBSTETRICS AND GYNECOLOGY

The official journal of the Bulgarian Scientific Society of Obstetrics and Gynecology

Volume 54
ISSN 0324-0959

9'2015

ЛАЗЕРНА КОЛПОСКОПСКА ХИРУРГИЯ ПРИ ПРЕКАНЦЕРОЗИ НА МАТОЧНАТА ШИЙКА

Карагьозов И.

МБАЛ Токуда Болница София

Резюме.

Цел: *Кратко представяне на метода и анализ на лечебните резултати*

Материал и методи: 631 лазерни процедури,извършени амбулаторно за период от 3 години в специализиран лазерен кабинет МБАЛ Токуда Болница София, разделени на вапоризации - 607 жени и лазерни конизации - 24 жени. Вапоризирани са 114 жени с ЦИН 1 (18.7%), 45 жени с ЦИН (27.4%) и 26 жени с ЦИН 3 (4.2%), с колпоскопски ненавлизащи в цервикалния канал находки.Лазерна конизация е направена при 2 пациентки с ЦИН 1 (8.3%), 2 с ЦИН 2 (8.3%), и 12 с ЦИН 3(50%),като колпоскопски измененията са навлизали в цервикалния канал.

Резултати:

От 185 вапоризирани с ЦИН1-3/ЦИС,при една жена (0,54%) е регистриран колпоскопски WE(хист. ЦИН3),ангажиращ СС, на 7 месец след процедурата-направена лазерна конизация,без проблеми при последвалото проследяване.

От 24 конизации за ЦИН 1-3/ЦИС,при две жени (8,33%)с завършени репродуктивни планове и хистологично ангажирани резекционни линии са направени тотални хистеректомии без аднекси;при една с незавършени репродуктивни планове и ангажирани резекционни линии-лазерна реконизация.

От 422 вапоризирани други нискостепенни лезии, при проследяването не се откриха рецидиви.

Усложнения: при 2 жени е установено кървене,по-обилно от менструално, настъпило до 6 часа след процедурата-извършена е лазерна коагулация и е поставена влагалищна тампонада върху Surgicel (Gelaspon) за 24 часа, без кървене след свалянето и. Не е наблюдавана стеноза на цервикалния канал.

Изводи: *Получените резултати на този етап от работата с този метод,както и добрите резултати от други центрове с голям опит,дават основание лазерната вапоризация/конизация да бъде препоръчана като щадящ и сигурен метод за лечение на предраковите лезии на маточната шийка.*

Ключови думи: *лазер,конизация,вапоризация*

COLPOSCOPY ASSISTED LASER MICROSURGERY FOR CERVICAL PATHOLOGY

Karagyozov I.

Tokuda Hospital Sofia
Dept. of general and oncological gynaecology and pelvic surgery

Abstract. Aim : *A short presentation of the method – laser microsurgery and analysis of the achieved results. Materials and methods: 631 laser procedures were done for 3 years (2008- 2011) at Tokuda hospital outpatient department. These procedures were divided as follows: 607 laser vaporizations and 24 laser conisations. Indications for vaporizations were: CINI-114 patients, CIN II – 26 patients, CIN III (without invasion of the cervical os) -26 patients and 422 patients were done laser vaporization for different reasons- papiloma,leucoplakia,atypical vessels and so on….Indications for laser conisations were : CIN I- 2 patients,CIN II-2 patients, CIN III – 12 patients (all dysplasies entered the cervical os). After laser conisation ,we take a sample of the cutting line in cervical channel, which in fact substitutes the curettage of the last one during standard cold knife conisation. Technically the laser procedures were done by CO2 laser LUMENIS, directed by , mounted on binocular colposcop Karl Zeiss and standard gas evacuation system, assembled with vaginal speculum. All patient were followed up for the period of 1 year-colposcopic exam and cytology(PAP smear). All procedures were recorded and the data base that is included in these records are: diagnosis, colposcopic picture and type of laser procedure. Results: The follow up of 422 patients that underwent laser vaporizations for minor lesions show no complications and recidiv. Out of 185 patients vaporazied for CIN I- CIN III, only in one was found cervical dysplasia entering the CC during the follow up, which made it necessary to go for*

laser conisation(no further problems detected after it).2 out of 24 laser conisations went under LHT because of dysplasia in the cutting edge(these patients were with finished reproduction plans) and one patient went for laser re-conisation(has no children)for the same reason. Complications: In 2 patients there was a heavy bleeding, which started within 6 hours after the procedure. Laser coagulation was done, vaginal tamponade was placed for 24 hours and there was no bleeding after their removal.

Conclusions: *The results that we achieved with laser microsurgery, as also the results from other European centers allows us to recommend the laser vaporization/conisation as a save and sure method for the treatment of cervical dysplasias.*

Key word: *Laser, Vaporisation, Conisation*

БЪЛГАРСКО НАУЧНО ДРУЖЕСТВО ПО АКУШЕРСТВО И ГИНЕКОЛОГИЯ
BULGARIAN SCIENTIFIC SOCIETY OF OBSTETRICS AND GYNECOLOGY

АКУШЕРСТВО И ГИНЕКОЛОГИЯ

OBSTETRICS AND GYNECOLOGY

The official journal of the Bulgarian Scientific Society of Obstetrics and Gynecology

Volume 55
ISSN 0324-0959

3'2016

ЛОКАЛНО АВАНСИРАЛ КАРЦИНОМ НА ШИЙКАТА НА МАТКАТА ПРИ РОДИЛКА

Карагьозов И.[1], А. Герганова[1], М. Велев[2]

МБАЛ Токуда Болница София
[1]Отделение по обща и онкологична гинекология и тазова хирургия
[2]Отделение по клинична патология

Резюме: *Ракът на маточната шийка е най-честото гинекологично неопластично заболяване през бременността. Средната честота през бременността и 1 година post partum е около 1 случай на 2 200 бременности. Авторите представят пациентка с локално авансирал карцином на шийката на матката, диагностициран 30 дни след раждане. Заболяването е в IVa стадий по FIGO. 5-годишната преживяемост при този стадий е около 15%.*

LOCALLY ADVANCED CERVICAL CANCER IN THE PUERPERIUM – CASE REPORT

Karagyozov I.[1], A.Gerganova[1], M.Velev[2]

Tokuda Hospital Sofia
[1]Dept. of general and oncological gynaecology and pelvic surgery
[2]Dept. of clinical pathology

Abstract: *The cervical cancer is the most common gynaecological neoplasma during pregnancy. The average frequency during pregnancy and 1 year post partum is around 1 case per 2 200 pregnancies. The authors present a case of locally advanced cervical cancer (IV stage), diagnosed 30 days after Cesarean section. 5-years survival of this stage is 15%.*

Key words: *cervical cancer, pregnancy, puerperium*

Ракът на маточната шийка е най-честото гинекологично неопластично заболяване през бременността (E. Senekjan, 1990). Средната честота през бременността и 1 година post partum е около 1 случай на 2 200 бременности (N.Hacker и сътр., 1982). Водещият клиничен симптом и през бременността е вагинално кръвотечение. Диагностицирането на инвазивен карцином налага незабавно лечение с изключение на жени в третото тримесечие, когато е възможно да се изчака за достигане зрелост на плода.

БЪЛГАРСКО НАУЧНО ДРУЖЕСТВО ПО АКУШЕРСТВО И ГИНЕКОЛОГИЯ
BULGARIAN SCIENTIFIC SOCIETY OF OBSTETRICS AND GYNECOLOGY

АКУШЕРСТВО И ГИНЕКОЛОГИЯ

ОФИЦИАЛНО ИЗДАНИЕ НА БЪЛГАРСКОТО НАУЧНО ДРУЖЕСТВО ПО АКУШЕРСТВО И ГИНЕКОЛОГИЯ

Volume 55 ISSN 0324-0959

"АКУШЕРСТВО И ГИНЕКОЛОГИЯ" се индексира в MEDLINE

"AKUSHERSTVO I GINECOLOGIA" is indexed in MEDLINE

Адрес на редакцията:
ул. Здраве 2, София 1431
Тел. 02 / 91-72-353
Факс 02 / 851-72-71
e-mail: bsobgyn@abv.bg
Моб. 0888 92 56 26

НОВИ ХОРИЗОНТИ ЗА CO_2 ЛАЗЕРНАТА ХИРУРГИЯ В ГИНЕКОЛОГИЯТА

Карагьозов И.
МБАЛ Токуда болница София
Джунаков, Николай Кинди Мед София

Абстракт

Не е необходимо да се изтъкват ползите от профилактичната медицина и особено тези,свързани с женската репродуктивна система и в частност с шийката на матката. Комбинацията: анти-HPV ваксина-организиран скрининг се очаква да минимализира случаите с инвазивен рак.Активното издирване,диагностициране и адекватното лечение на предраковите изменения доказано снижава заболеваемостта и смъртността от тези тумори и усложненията им.Съвременното поведение включва превенция(ваксина) и лечение както на причината (HPV), така и на следствието (CIN,VIN,VAIN) .През годините са въведени различни методи за локално лечение-химически, електрически, крио, като алтернатива на хирургичния метод.

Цел на настоящият материал е да представи и припомни, един „нов" метод за деструктивно лечение с над 30 годишна история и приложение в много клонове на медицината-лазерният, който с усъвършенстването на медицинската техника намира все повече нови приложения.

Ключови думи:*CO2 лазер,лазерна хирургия,лазерна колпоскопска хирургия*

CO2 LASER SURGERY IN GYNECOLOGY-NEW HORIZONS

Karagyozov I.

Tokuda hospital Sofia
Dept. of general and oncological gynaecology and pelvic surgery
Djunakov,N. Kindy-Med Sofia

Abstract

Aim:Short history of laser procedures in gynecology,benefits and new horizons

Key words:*CO2 laser,laser surgery, colposcopic laser surgery*

Лазерите са разработени за военни и цивилни цели след 1900година, когато Алберт Айнщайн формулира своите вероятностни коефициенти: коефициент за принудено поглъщане и тези за спонтанно и принудено излъчване, с които обосновава принципът на стимулирано излъчване (емисия). Процесът се състои в осветяване на кристал с газоразрядна лампа, което води до отделяне на фотони, които усилени, чрез система от огледала, формират Гаусов сноп. През 1960г.Meimann постига това с осветяване на рубинов кристал. През 1964г. в РБ е построен и

БЪЛГАРСКО НАУЧНО ДРУЖЕСТВО ПО АКУШЕРСТВО И ГИНЕКОЛОГИЯ
BULGARIAN SCIENTIFIC SOCIETY OF OBSTETRICS AND GYNECOLOGY

АКУШЕРСТВО И ГИНЕКОЛОГИЯ

ОФИЦИАЛНО ИЗДАНИЕ НА БЪЛГАРСКОТО НАУЧНО ДРУЖЕСТВО ПО АКУШЕРСТВО И ГИНЕКОЛОГИЯ

Volume 55 ISSN 0324-0959

"АКУШЕРСТВО И ГИНЕКОЛОГИЯ" се индексира в MEDLINE

"AKUSHERSTVO I GINECOLOGIA" is indexed in MEDLINE

Адрес на редакцията:
ул. Здраве 2, София 1431
Тел. 02 / 91-72-353
Факс 02 / 851-72-71
e-mail: bsobgyn@abv.bg
Моб. 0888 92 56 26

ЛАЗЕРНА СРЕЩУ СКАЛПЕЛНА КОНИЗАЦИЯ НА МАТОЧНАТА ШИЙКА- ПЪРВИ ВПЕЧАТЛЕНИЯ

Карагьозов И.

Токуда Болница София

Резюме: *За период от 5 години, в лазерния кабинет и операционния блок в болницата са направени 280 конизации, от които 135 лазерни и 145 стандартни конизации при класически индикации без специфичен подбор на случаите,с цел сравнение на резултатите. Пациентките са с предварително доказани колпоскопски и хистологично преканцерози на шийката. Оперирани са в периода на първите 2-3 чисти дни след менструация. Лазерните конизации са обезболени локално и не са хоспитализирани. Стандартните конизации са извършени в операционна зала, обезболени са с регионални техники и са с болничен престой 24 часа, влагалищна тампонада и уретрален катетър. От индикациите с ЦИН 1 са направени 14 лазерни и 38 скалпелни конизации; ЦИН2- 30 лазерни и 28 скалпелни; ЦИН3/ЦИС-73 лазерни и 74 скалпелни конизации.*

Ключови думи: *Лазерна конизация, скалпелна конизация*

LASER CONISATION VS. COLD KNIFE CONISATION FOR CIN

Karagyozov I.

Tokuda Hospital Sofia
Dept. of general and oncological gynaecology and pelvic surgery

Abstract

For the period of 5 years (2008-2012) at the outpatient department and the operation theater of Tokuda hospital 280 conisations were done – 135 lasers and 145 cold knifes. Indications for the operation were common, with no specific choice for the aim of comparison. All patients had proven colposcopic or histologic dysplasia of the cervix. The operations were performed 2 or 3 days after menstruation. Laser conisations received local anesthesia and were not hospitalized. Cold knife conisations were done at the operation theater under regional anesthesia, they attended the hospital for 24 hours, had vaginal tapenade and urethral catheter.

Indications for the operation were as follows: CIN I -14 laser and 38 cold knife conisations;

CIN II – 30 laser and 28 cold knife conisations; CIN III – CIS -73 laser and 74 cold knife conisations.

The follow up is: 2 months after the operation- colposcopy and every 3 months afterwards –PAP smear and colposcopy for 1 year.

Key word: *Laser conisation, cold knife conisation*

БЪЛГАРСКО НАУЧНО ДРУЖЕСТВО ПО АКУШЕРСТВО И ГИНЕКОЛОГИЯ
BULGARIAN SCIENTIFIC SOCIETY OF OBSTETRICS AND GYNECOLOGY

АКУШЕРСТВО И ГИНЕКОЛОГИЯ

OBSTETRICS AND GYNECOLOGY

The official journal of the Bulgarian Scientific Society of Obstetrics and Gynecology

Volume 55
ISSN 0324-0959

7'2016

КАЧЕСТВО НА РЕЗЕКЦИОННИТЕ ЛИНИИ ПРИ СПЕСИМЕНИ ОТ ЛАЗЕРНА КОНИЗАЦИЯ

Карагьозов И., Б. Попова, Б. Димитров

МБАЛ „Токуда Болница София“ ЕАД
Отделение по обща и онкологична гинекология, тазова хирургия и акушерство.

Резюме: *Прецизната хистологичната оценка на резекционните линии и на биопсичният материал от цервикалния канал при конизацията на маточната шийка определят клиничното поведение при всички случаи. Идеалните за оценка резекционни линии се наблюдават при конуси, получени чрез скалпелна конизация. Модерните амбулаторно прилагани методи за тази цел(LLETZ, лазерна конизация) използват енергия, която води до поява на термични артефакти в зоната на среза и би могла да затрудни хистологичното определяне на отстоянието на дисплазията от резекционните ръбове.*

Цел: *Определяне годността за прецизна хистологична оценка на резекционните ръбове на конуси, получени чрез CO2-лазерна конизация.*

Материал и методи: *Конизации на маточната шийка с карбондиоксиден лазер, с доказани чрез прицелна биопсия и навлизащи в цервикалния канал находки - CIN I, II,III/ CIS, са извършени в амбулаторни условия при 206 жени.*

Проучена е хистопатологичната оценка на всички лазерни конуси, всички пациентки са провели едногодишно колпоскопско и цитологично проследяване. Неявилите се за рутинно проследяване случаи са изключени. 16 конуса(7,8%) с карбонизация са наблюдавани, от тях всички са били с неангажирана долна резекционна линия, 5 с карбонизация в горна резекционна линия и 16 с термоартефакти в биопсията от цервикалния канал и липсваща дисплазия. При едногодишното колпоскопско и цитологично проследяване на 16-те случая не са установени атипизъм и резидуални лезии.

Заключение: *Не се установяват термокагулационни изменения в резекционните линии при конуси получени с CO2-лазерна конизация, водещи до затруднена или невъзможна хистопатологична диагноза. CO2-лазерната конизация на шийката е безопасен и диагностично сигурен метод за локално хирургично лечение на цервикалните преканцерози.*

Ключови думи: *лазерна конизация, резекционна линия, хистологична оценка.*

RESECTION MARGINS QUALITY IN SPECIMENS AFTER CO2-LASER CONE BIOPSY OF THE UTERINE CERVIX. SUITABILITY OF THE OBTAINED SAMPLES FOR HISTOPATHOLOGICAL EXAMINATION.

Karagyozov I., B. Popova, B. Dimitrov

Dept. of General and Oncological Gynaecology, Pelvic Surgery and Obstetrics.
Tokuda Hospital Sofia.

Abstract: *The aim of cervical cone biopsy is to obtain a specimen with clear resection margins. The ideal resection margins for histological examination are obtained by cold-knife cone biopsy. The methods using*

energy source for cutting (laser, LLETZ) produce thermal artifacts in the resection lines and can compromise the exactness of pathological exams.

Aim: *To determine the suitability of the resection margins in CO2-laser cones in order to obtain an adequate histopathological results.*

206 specimens after CO2-laser cone biopsies are analyzed, 16 with clear distal resection margins, 5 with thermal artefacts in proximal resection margins and 16 with thermal artefacts in the upper cervical canal biopsy, but without dysplasia. After 12 months of follow-up no suspicious findings are observed.

Conclusions: *There are no evidence in this survey that the described thermal injures have caused difficulties or inability of histopathological reading and diagnosis.*

Cone biopsy by CO2-laser is a safe and reliable method for treatment of cervical dysplasia.

Key words: *CO2-laser cone biopsy, resection margins, histological evaluation.*

Доклади на Българската академия на науките
Comptes rendus de l'Académie bulgare des Sciences
Tome 71, No 12, 2018

MEDICINE
Clinical medicine

INCIDENCE AND CLINICAL SIGNIFICANCE OF DOUBLE POPLITEAL VEIN

Milena Staneva, Svetoslav Iovev*, Iliya Karagyozov, Kaloyan Davidoff*****

(*Submitted by Corresponding Member Y. Topalov on June 21, 2017*)

Abstract

Deep venous thrombosis (DVT) and chronic venous insufficiency (CVI) of the lower limbs are widespread medical conditions with a great social impact. The study of the different variations in the development of the venous system is of great importance for the diagnosis and management of the DVT and CVI of the lower limbs. The aim of our study is determining the incidence and type of anatomical variants of popliteal vein in adult patients by using duplex ultrasound examination. Using Duplex ultrasound to examine successively, the superficial and deep venous vessels of both lower limbs, transversally and longitudinally, of 220 individuals, presenting with discomfort in the calves area, bilaterally.

In prospective cross-sectional study were included 118 (53.6%) female and 102 (46.4%) male participants at the age of 23 to 72 years old, median age of 54.3 yr, of Caucasian race. Four hundred and forty lower limbs of 220 individuals were examined. The popliteal vein is found to be formed distally from knee joint in 296 (67.3%) out of 440 examined limbs, and above the knee joint – in 144 (32.7%). In the popliteal fossa, one vein is visualized in 260 (59.1%) limbs, two veins in 132 (30.0 %) and three and more veins – 48 (10.9 %). True duplication of popliteal vein (dPV) is diagnosed in 39 (8.8%) limbs. There is no statistically significant difference by sex and side location of the above indicators. A significant difference was found in the diameter of the main (7.3 ± 0.7 mm) and the accessory branch (4.3 ± 0.5 mm) of the popliteal vein ($p < 0.05$). DVT was diagnosed in 12 (2.7%) out of 440 limbs, from which sPV 4 (0.9%) and dPV 8 (1.8%) ($p < 0.05$). DVT of the left limb 5 (2.3%) was found more often, versus right 7 (3.2%) ($p < 0.05$).

DOI:10.7546/CRABS.2018.12.17

Knowledge of the anatomical variants of the venous vessels of popliteal fossa is essential for the diagnosis of DVT and initiation of adequate treatment regimens, for the prevention of possible complications. Ultrasound examination of popliteal fossa needs a targeted search for the presence of more than one vein, a DVT.

Key words: venous anatomy, deep venous thrombosis, duplex scan, popliteal vein

Доклади на Българската академия на науките
Comptes rendus de l'Académie bulgare des Sciences

Tome 71, No 6, 2018

BIOLOGY

Cell biology

TROPHOBLAST CELL LINES JAR AND JEG-3 MODULATE CD90 (THY-1) EXPRESSION ON DECIDUAL STROMAL CELLS

Kameliya Vinketova, Iliya Karaguozov*, Milena Mourdjeva, Markus Sperandio, Tsvetelina Oreshkova**

(*Submitted by Academician B. Petrunov on May 31, 2017*)

Abstract

CD90 is a glycoprotein involved in leukocyte homing and cell differentiation. In human endometrium CD90 is described on endothelial and stromal cells. If pregnancy occurs, the tissue is infiltrated by immune and trophoblast cells, which cooperate to remodel the tissue. The process requires a fine regulation of cell adhesion and migration. The expression of CD90 on cultured decidual stromal cells and its modulation by trophoblast cells from JAR and JEG-3 cell lines via soluble factors are investigated by flow cytometry. Some of decidual stromal cell lines showed ubiquitous expression of CD90 but in others a coexistence of $CD90^{high}$ and $CD90^{low}$ decidual stromal cells was observed. Further, a reduction of CD90 expression on decidual stromal cells was defined when decidual stromal cells communicate with trophoblast cells via soluble factors. The results sugguest a trophoblast guided differentiation of decidual stromal cells that could influence immune cells migration and tissue distribution.

Key words: decidua, endometrium, extravillous trophoblasts, villous trophoblasts

This work was supported by the Bulgarian Ministry of Education and Science (BG051PO001/3.3-05-0001 and BG051PO001-3.3.06-0059 grants).

DOI:10.7546/CRABS.2018.06.10

Received: 16 May 2018 | Revised: 4 July 2018 | Accepted: 3 August 2018

DOI: 10.1111/aji.13043

ORIGINAL ARTICLE

WILEY AJRI American Journal of Reproductive Immunology

Progesterone and cyclic adenosine monophosphate down-regulate CD90 in the stromal cells of human decidua. In vitro evidence and in situ findings

Kameliya Vinketova[1] | Iliya Karagyozov[2] | Vesselina Koleva[3] | Michael Hristov[4] | Milena Mourdjeva[1] | Markus Sperandio[5] | Tsvetelina Oreshkova[1]

[1]Department of Molecular Immunology, Institute of Biology and Immunology of Reproduction "Akad. K. Bratanov" – Bulgarian Academy of Sciences, Sofia, Bulgaria

[2]Department of Gynecologic Oncology and Advanced Pelvic Surgery, Tokuda Hospital, Sofia, Bulgaria

[3]Clinical Laboratory, Tokuda Hospital, Sofia, Bulgaria

[4]Institute for Cardiovascular Prevention, Ludwig-Maximilians-University, Munich, Germany

[5]Walter Brendel Centre of Experimental Medicine, Ludwig-Maximilians-University, Planegg-Martinsried, Germany

Correspondence
Tsvetelina Oreshkova, Department of Molecular Immunology, Institute of Biology and Immunology of Reproduction "Akad. K. Bratanov" – Bulgarian Academy of Sciences, Sofia, Bulgaria.
Email: tsveti_oreshkova@yahoo.com

Funding information
Bulgarian Ministry of Education and Science, Grant/Award Number: BG051PO001/3.3-05-0001; European Social Fund, Grant/Award Number: BG051PO001-3.3.06-0059

Objective: CD90 is a glycoprotein involved in leukocyte relocation and cell differentiation. CD90 is expressed in endothelial and stromal cells in human endometrium; however, its role in the remodeling of the decidual tissue during pregnancy is poorly understood. Here, we investigate how CD90 expression in decidual stromal cells (DSCs) is regulated.

Method of Study: The native CD90 receptor in stromal cells in decidua was investigated via histology. We further develop in vitro culture of DSCs which allows us to test the effects of hormones and paracrine signals on CD90 expression.

Results: Stromal cells in first-trimester human decidua display heterogeneous levels of CD90 expression. In vitro analyses reveal that progesterone, a factor normally secreted by trophoblast cells in the placenta, and extracellular cyclic adenosine monophosphate, a known downstream signaling messenger of progesterone, reduce CD90 expression in DSCs by ~30%. This reduction in CD90 expression correlates with a change toward a more highly differentiated cell state.

Conclusion: DSCs in early pregnancy show different levels of CD90 expression, suggesting different DSC differentiation and selective interactions with cells during decidual morphogenesis.

KEYWORDS
cAMP, CD90, chorionic explants, decidual stromal cells, JAR, JEG-3, progesterone

Доклади на Българската академия на науките
Comptes rendus de l'Académie bulgare des Sciences
Tome 72, No 7, 2019

MEDICINE

Immunology

IL-10: A POTENTIAL PROGNOSTIC BIOMARKER FOR MISSED ABORTION

Boryana Petkova, Emilia Alova*, Iliya Karagyozov, Polya Stoyanova*, Vladimir Jekov*, Milena Mourdjeva, Tsvetelina Oreshkova**

(*Submitted by Academician D. Damianov on August 10, 2017*)

Abstract

During pregnancy, a state of immune tolerance toward the fetus is established. Deviations from this immune homeostasis can lead to pregnancy complications. Interleukin-10 (IL-10) is an immunomodulatory cytokine with important role in pregnancy and its abnormal levels are associated with pathologies like endometriosis, preeclampsia and pregnancy loss. The prevalence of reproductive failures is becoming a global problem and the establishment of new prognostic markers is needed. Thus, we analyzed the blood plasma levels of IL-10 during pregnancy and missed abortion in order to evaluate it as a potential prognostic marker for pregnancy complications. The IL-10 levels slightly decreased during pregnancy compared to age matched non-pregnant women. In the miscarriage group, IL-10 plasma concentration showed no significant difference except for few patients who showed very high levels of this cytokine. Moreover, we studied the gene expression of IL-10 in peripheral blood mononuclear cells (PBMC) and in first trimester human decidua samples from normal pregnancy and missed abortion. In the PBMC no significant differences were detected, while in the decidua the IL-10 expression was higher in the miscarriage cases.

The results obtained from this work demonstrate a potential application of IL-10 as a predictive marker for deviation from the normal course of pregnancy.

Key words: IL-10, pregnancy, missed abortion, decidua

This work was supported by project DFNP-175/13.5.2016 from Program for career development of young scientists, BAS and grant No BG051PO001-3.3.06-0059, financed by the European Social Fund and Operational Programme Human Resources Development (2007–2013) and co-financed by Bulgarian Ministry of Education and Science.

DOI:10.7546/CRABS.2019.07.16

Статии, публикувани в нереферирани списания с научно рецензиране или в редактирани колективни томове

година XXV • број 95 • јуни 2017

Vox medica

ГЛАСИЛО НА ЛЕКАРСКАТА КОМОРА НА МАКЕДОНИЈА

CO2-ласерска вапоризација кај CIN III на грлото на матката-параметри на деструкција и клинички резултати

И. Караѓозов, Б. Димитров, Б. Попова, Н. Нинова - Јанкова

МБАЛ „Токуда болница Софија" ЕАД, Бугарија
Одделение за општа и онколошка гинекологија, карлична хирургија и акушерство

РЕЗИМЕ

CO2-ласерската вапоризација е еден од современите методи за локално деструктивно лекување на CIN III на грлото на матката во амбулантски услови. Вапоризацијата се применува само кај колпоскопски лезии кои не навлегуваат во цервикалниот канал. Кај сите CIN III- лезии кои навлегуваат во каналот се презема конизација. Како оптимална длабочина на вапоризацијата е прифатена онаа од 6-7 мм. за опфаќање на епителот и стомата која лежи во основата со гландуларните крипти. Работната моќност и дијаметарот на фокусната дамка (spot) се речиси изедначени-20-40W/ 3-4мм.

ЦЕЛ

Определување на оптималните работни параметри на ласерскиот зрак, преку анализа на добиените резултати од вапоризации со различна моќност и длабочина при хистолошки докажани CIN III- лезии на грлото на матката.

МАТЕРИЈАЛ И МЕТОДИ

Истражувањето е ретроспективно и е базирано целосно на клинички материјал на специјализираниот оддел за ласерско - гинеколошка хирургија кон МБАЛ Токуда болница. Ласерските вапоризации се извршени со CO2-ласер Lumenis 40C. За време на периодот 2009- 2015 година се направени 83 ласерски вапоризации кај пациентки со хистолошко докажани CIN III лезии кои не навлегуваат во цервикалниот канал. Средната возраст на пациентките била 29 години. Сите пациентки се проследени цитолошки и колпоскопски за период од една година по манипулацијата. 73 од нив (88%) се излекувани. 4 пациентки (5%) се реваноризирани поради колпоскопски и хистолошки дијагностицирана рекурентна лезија, кај 3 пациентки (4%) е направена понатамошна ласерска конизација поради установена рекурентна лезија со ендоцервиксна засегнатост. 3 жени (4%) не се појавиле за следење. Кај сите повторно третирани случаи, рекурентните лезии се дијагностицирани колпоскопски и хистолошки во рамките на проследувањето. Сите жени кои биле подложени на понатамошна ласерска процедура се проследени повторно за 1 година.

Не се утврдува колпоскопски и цитолошки атипизам.

ЗАКЛУЧОК

Минимално ефективните ласерски параметри кои водат до целосно уништување на лезијата се со моќност-35W и длабочина>3mm.

Клучни зборови: CINIII, ласерска вапоризација , следење

Навременото дијагностицирање и лекување на цервикалните дисплазии значително ги намалува случаите на инвазивен рак на грлото на матката. Во Европскиот регион на СЗО секоја година 6.000 жени заболуваат од карцином на грлото на матката и речиси половина од нив умираат. Во Источна Европа средната смртност е над два пати повисока од онаа во останатите држави во Европскиот регион. Основната причина е недостигот на организиран популационен скрининг. Секоја година во Бугарија заболуваат 1.200 жени, од кои 400 умираат. Од новозаболените и стадирани болни околу 65% се во I и II клинички стадиум, 30% се во III и IV стадиум и исклучиво малку се со CIS (carcinoma in situ) и CIN.

Воведувањето на Национален популационен скрининг (2) и адекватното лекување на установените преканцерози се клучни фактори за подобрување на негативните статистички индикатори.

CO2-ласерската вапоризација е еден од современите методи за локално деструктивно лекување на премалигните промени на грлото на матката, вклучително CIN III. Вапоризацијата е дозволена само кај колпоскопски лезии

БЪЛГАРСКО НАУЧНО ДРУЖЕСТВО ПО АКУШЕРСТВО И ГИНЕКОЛОГИЯ
BULGARIAN SCIENTIFIC SOCIETY OF OBSTETRICS AND GYNECOLOGY

АКУШЕРСТВО И ГИНЕКОЛОГИЯ

OBSTETRICS AND GYNECOLOGY

The official journal of the Bulgarian Scientific Society of Obstetrics and Gynecology

Volume 56
ISSN 0324-0959

2'2017

CO2-ЛАЗЕРВАПОРИЗАЦИЯ ПРИ CIN III НА МАТОЧНАТА ШИЙКА- ПАРАМЕТРИ НА ДЕСТРУКЦИЯ И КЛИНИЧНИ РЕЗУЛТАТИ.

Карагьозов И., Б. Димитров, Б. Попова

МБАЛ „Токуда Болница София" ЕАД
Отделение по обща и онкологична гинекология, тазова хирургия и акушерство

Резюме: *CO2- лазерната вапоризация е един от съвременните методи за локално деструктивно лечение на CIN III на маточната шийка в амбулаторни условия. Вапоризация е приложима само при колпоскопски ненавлизащи в цервикалния канал лезии. При всички навлизащи в канала CIN III- лезии се предприема конизация. Като оптимална дълбочина на вапоризация е възприета тази от 6-7 мм. за обхващане на епитела и подлежащата строма с гландуларните крипти. Работната мощност и диаметърът на фокусното петно (spot) са почти уеднаквени-20-40W/ 3-4мм.*

Цел: *Определяне на оптималните работни параметри на лазерния лъч, чрез анализ на получените резултати от вапоризации с различна мощност и дълбочина при хистологично доказани CIN III- лезии на шийката.*

Материал и методи: *Проучването е ретроспективно и е базирано изцяло на клиничен материал на специализирания кабинет по лазерна гинекологична хирургия към МБАЛ Токуда Болница. Лазервапоризациите са извършени с CO2-лазер Lumenis 40C. За периода 2009- 2015 година са направени 83 лазерни вапоризации при пациентки с хистологично доказани и ненавлизащи в цервикалния канал CIN III лезии. Средната възраст на пациентките е била 29 години. Всички пациентки са проследени цитологично и колпоскопски за период от една година след манипулацията. 73 от тях(88%) са излекувани. 4 пациентки(5%) са ревапоризирани поради колпоскопски и хистологично диагностицирана рекурентна лезия, при 3 пациентки(4%) е направена последваща лазерна конизация поради установена рекурентна лезия с ендоцервикално засягане. 3 жени(4%) не са се явили за проследяване. При всички повторно третирани случаи, рекурентните лезии са диагностицирани колпоскопски и хистологично в рамките на проследяването. Всички жени претърпели последваща лазерна процедура са проследени отново за 1 година. Не се установява колпоскопски и цитологичен атипизъм.*

Заключение: *Минимално ефективните лазерни параметри, които водят до пълно унищожаване на лезията са мощност-35W и дълбочина>3mm.*

Ключови думи: *CIN III, лазервапоризация, проследяване*

CO2-LASER VAPORIZATION OF CIN III - DESTRUCTION PARAMETERS AND CLINICAL RESULTS.

Karagyozov I., B. Dimitrov, B. Popova

Tokuda Hospital Sofia.
Dept. of General and Oncological Gynaecology, Pelvic Surgery and Obstetrics.

Abstract: *CO2 - laser vaporization is one of the contemporary methods of local treatment of CIN III in outpatients departaments. Vaporization is applicable only in exocervical lesions. Lesions that enter into the cervical canal are treated by laser conization. Most laser centres has accepted as an optimal depth of vaporization - 6-7 mm., incl. the epithelium, subepithelial stroma and glandular crypt base. The output power and the laser beam spot in most centers are equal- 20-40W/3-4mm.*

Aim: *To determine the optimal parameters of laser beam, analyzing the results received in laser vaporization using different power and depth in histologically proven CIN III.*

Materials and methods: *This survey is retrospective. It is based on clinical materials gathered at the Laser unit of Tokuda Hospital-Sofia. The laser vaporizations were made by CO2 Laser Lumenis 40C. For the period 2009-2015, 83 laser vaporization were carried out in patients with histologically proven CIN III that do not enter into the cervical canal. The mean age of the patients was 29 years. One year follow- up - colposcopy and cytology was made to all patients. 73 patients(88%) were completely cured. Second laser vaporization was made in 4 patients(5%), because of colposcopically and histologically proven reccurencies*

БЪЛГАРСКО НАУЧНО ДРУЖЕСТВО ПО АКУШЕРСТВО И ГИНЕКОЛОГИЯ
BULGARIAN SCIENTIFIC SOCIETY OF OBSTETRICS AND GYNECOLOGY

АКУШЕРСТВО И ГИНЕКОЛОГИЯ

OBSTETRICS AND GYNECOLOGY

The official journal of the Bulgarian Scientific Society of Obstetrics and Gynecology

Volume 56
ISSN 0324-0959

2'2017

СЪВПАДЕНИЕ В ХИСТОЛОГИЧНИТЕ РЕЗУЛТАТИ НА БИОПСИЯ И КОНУС СЛЕД ЛАЗЕРНА КОНИЗАЦИЯ НА ШИЙКАТА НА МАТКАТА. ПРИЦЕЛНА ЛИ Е ПРИЦЕЛНАТА БИОПСИЯ?

Карагьозов И.

Отделение по обща и онкологична гинекология, тазова хирургия и акушерство.
Токуда Болница София

Резюме

За конизация на шийката на матката се насочват всички пациентки с колпоскопски навлизащи в цервикалния канал атипични находки и с хистологично диагностициран CIN. Не винаги има пълно съвпадение между хистологичната диагноза, поставена с прицелната биопсия и прицелната биопсия и какви са причините за несъвпаденията. Известно е, че оптимални резултати показва само екипната работа от опитни онкогинеколог и хистопатолог, което на практика не винаги е възможно. Според повечето проучвания, пълно съвпадение в хистологичните диагнози от биопсия и конус се наблюдава в около 60% от случаите.

Проучени са честотата и степента на CIN като индикация за конизация, както и съвпадението в хистологичните резултати от прицелните биопсии и конусите след лазерна конизация на шийката на матката при 206 наши пациентки, лекувани за периода от 2008 до 2015 г. в МБАЛ Токуда Болница София. Получените от нас резултати не се различават съществено от съобщаваните в литературата. Дискутират се причините за хистологичните несъответствия и възможностите за минимализирането им.

COINCIDENCE BETWEEN THE HISTOLOGICAL DIAGNOSIS MADE BY BIOPSY OF THE UTERINE CERVIX AND THE CONE SPECIMEN

Karagyozov I.

Abstract

All patients with colposcopically and histologically proven CIN, entering into the cervical canal need a cone biopsy to be performed. There is no thorough coincidence between the histological diagnosis, made by biopsy and the cone specimen. This fact questions the exactness of the colposcopy guided biopsy. All surveys show that an overall histological coincidence between biopsy and cone specimen occurs in 60%. We compared the histological results received by colposcopy guided biopsy and laser cone biopsy in 206 patients, treated in Tokuda Hospital Sofia. We also studied the frequency and the grade of CIN as an indication for conisation.

The results we received are similar to the one reported in literature. We discuss the reasons for the histological discrepancy and ways of their reduction.

Ключови думи: *лазерна конизация , биопсия , хистологичен резултат*

БЪЛГАРСКО НАУЧНО ДРУЖЕСТВО ПО АКУШЕРСТВО И ГИНЕКОЛОГИЯ
BULGARIAN SCIENTIFIC SOCIETY OF OBSTETRICS AND GYNECOLOGY

АКУШЕРСТВО И ГИНЕКОЛОГИЯ

OBSTETRICS AND GYNECOLOGY

The official journal of the Bulgarian Scientific Society of Obstetrics and Gynecology

Volume 56
ISSN 0324-0959

2'2017

ВИДОВЕ ДОСТЪПИ В ГИНЕКОЛОГИЧНАТА ЛАПАРОСКОПСКА ХИРУРГИЯ- ПРЕДИМСТВА, НЕДОСТАТЪЦИ И УСЛОЖНЕНИЯ. ДИРЕКТЕН ДОСТЪП - НАШИЯТ КЛИНИЧЕН ОПИТ.

Карагъозов И., Попова Б.

Отделение по обща и онкологична гинекология, тазова хирургия и акушерство.
МБАЛ Токуда Болница София

Резюме: *С развитието на новите технологии, лапароскопията заема все по-голям дял от общите хирургични интервенции. През последните години обемът на лапароскопските операции се разшири значително. Минимално инвазивната хирургия притежава много предимства както за пациента, така и за цялата здравна система и общество, но все още рисковете от възникване на сериозни усложнения при лапароскопските и отворените операции са еднакви. Най-често големите усложнения при лапароскопският метод настъпват преди началото на същинската операция, още при поставянето на първият троакар.*

Цел: *Обзор на различните видове достъпи при гинекологичните лапароскопски интервенции с техните предимства и недостатъци, и представяне на нашият клиничен опит с директният достъп.*

Материал и методи: *За период от 6 месеца директен достъп е приложен при 50 лапароскопски операции. Големи усложнения не са наблюдавани. Малки усложнения са регистрирани при 2 пациентки(4%).*

Извод: *Директният достъп е бърз и сигурен начин за достъп до коремната кухина при лапароскопски операции.*

Ключови думи: *лапароскопия, видове достъпи, техники, усложнения*

ENTRY TECHNIQUES IN GYNECOLOGICAL LAPAROSCOPIC OPERATIONS-ADVANTAGES, DISADVANTAGES AND COMPLICATIONS. DIRECT ENTRY- OUR EXPERIENCE

Karagyozov I., Popova B.

Tokuda Hospital Sofia.
Dept. of General and Oncological Gynaecology, Pelvic Surgery and Obstetrics.

Abstract: *The development of new technologies leads to increase of the laparoscopic surgery in the share of all surgery. In past years indications for laparoscopic surgery has expanded significantly. Minimally invasive surgery has many advantages for patients, the whole health system and the society as a whole. But still the risks of major complications in laparoscopic and open surgery remains the same. Most often the major complications of laparoscopic surgery occur before the beginning of the real operation- at the time of first trocar placement.*

Aim: *To present a survey of the different entry techniques in laparoscopic gynecological operations- their advantages and disadvantages, and our experience in direct entry technique.*

Materials and methods: *For the period of 6 months we have performed 50 operations using direct entry technique. Our data shows that in 50 operations in which we used this method, we have no major complications and only 2 minor complications(4%) that lead to the use of different entry technique.*

Conclusions: *The direct entry is fast and a reliably save technique of entry in the abdominal cavity in laparoscopic operations*

Key words: *laparoscopy, entry methods, techniques, complications*

БЪЛГАРСКО НАУЧНО ДРУЖЕСТВО ПО АКУШЕРСТВО И ГИНЕКОЛОГИЯ
BULGARIAN SCIENTIFIC SOCIETY OF OBSTETRICS AND GYNECOLOGY

АКУШЕРСТВО И ГИНЕКОЛОГИЯ

OBSTETRICS AND GYNECOLOGY

The official journal of the Bulgarian Scientific Society of Obstetrics and Gynecology

XX ЮБИЛЕЙНА НАЦИОНАЛНА ГИНЕКОЛОГИЧНА КОНФЕРЕНЦИЯ
БОРОВЕЦ, 16 - 18.03.2017 г.

част I

Supplement 1
Volume 56
ISSN 0324-0959

2017

ЧЕСТОТА И СТЕПЕН НА ТЕЖЕСТ НА CIN КАТО ИНДИКАЦИЯ ЗА КОНИЗАЦИЯ

Карагьозов И.

Отделение по обща и онкологична гинекология , тазова хирургия и акушерство
Аджибадем Сити Клиник Болница Токуда

Резюме

Конизация на шийката на матката е индицирана при колпоскопски навлизащи в цервикалния канал атипични находки с хистологично доказан CIN. Проучването има за цел да определи честотата и степента на CIN, като причина за конизация в две групи пациентки- скалпелно конизирани и лазерно конизирани. Най-честата хистологична причина за конизация и в двете групи са CIN III- 52,1%, CIS- 13,8% и CIN II- 13,6%. По литературни данни, най-често конизация се извършва поради CIN III, следвана от CIN II и CIN I.

Получените от нас резултати не се различават съществено от съобщаваните в литературата. CIN се наблюдава често в репродуктивна възраст. Своевременната диагностика и адекватното лечение запазват репродуктивният потенциал на пациентките.

Материали и методи: *Проучването е ретроспективно. Всички случаи са оперирани и наблюдавани в МБАЛ Токуда Болница София за период от 7 години. Включени са 420 жени от които 206 (49,0%) с направена лазерна конизация и 214 (51,0%) със скалпелна конизация. Средната възраст на групата с лазерни конизации е 29,5 години, а в групата със скалпелни конизации е 39,5 години.*

Независимо от метода на конизация, колпоскопското и цитологично проследяване обхваща период от най-малко 1 година и включва 4 посещения през интервал от 3 месеца.

Дискусия: *Тежките дисплазии са най- честата причина за конизация и засягат млади жени във фертилна възраст. Успешното им лечение запазва репродуктивните възможности при тези пациентки. Липсата на работеща популационна скринингова програма води до неадекватна ранна диагностика на цервикалните преканцерози.*

Ключови думи – *CIN , лазерна конизация, скалпелна конизация*

THE FREQUENCY AND GRADE OF CIN AS AN INDICATION FOR CERVICAL CONIZATION

Karagyozov I.

Department of General and Oncological Gynecology, Pelvic Surgery and Obstetrics
Tokuda Hospital Sofia

Abstract

Cervical cone biopsy is indicated in all cases with atypical lesions, entering in to the cervical canal and with histologically proven CIN. The aim of study is to define the frequency and grade of CIN as an indication for cone biopsy in two groups of patients- laser and cold-knife conization. The most frequent indications for conization in both groups are CIN III- 52,1%, CIS- 13,8% and CIN II- 13,6%. These results are very close to those, reported in other surveys, which shows that the most common reason for cone biopsy is CIN III, followed by CIN II and CIN I. CIN occurs in women in reproductive age. Early diagnosis and proper treatment are essential for preserving fertility.

Materials and methods: *The study is retrospective. All patients are treated and followed-up at Tokuda Hospital Sofia, for the period of 7 years. In the study 420 patients are included: 206 (49,0%) undergoing CO2 -laser cervical conization and 214 (51,0%) – cold-knife conization. The average age in the laser group is 29,5 and in the cold-knife group is 39,5. All patients are followed-up for 1 year.*

Conclusions: *The severe CIN is most frequent indication for conization among young and sexually active patients. The successful treatment are essential for fertility preservation. The absence of National screening program in Bulgaria leads to inadequate early detection of CIN.*

Key words- *CIN, CO2 laser conization, cold-knife conization*

БЪЛГАРСКО НАУЧНО ДРУЖЕСТВО ПО АКУШЕРСТВО И ГИНЕКОЛОГИЯ
BULGARIAN SCIENTIFIC SOCIETY OF OBSTETRICS AND GYNECOLOGY

АКУШЕРСТВО И ГИНЕКОЛОГИЯ

OBSTETRICS AND GYNECOLOGY

The official journal of the Bulgarian Scientific Society of Obstetrics and Gynecology

Volume 56
ISSN 0324-0959

3'2017

ПЕРКУТАНЕН ДРЕНАЖ ПОД УЛТРАЗВУКОВ КОНТРОЛ НА СИМПТОМАТИЧНИ ТАЗОВИ ЛИМФОЦЕЛЕТА СЛЕД ЛИМФНИ ДИСЕКЦИИ ПРИ ПАЦИЕНТКИ С ГИНЕКОЛОГИЧЕН РАК. ЧЕСТОТА И КЛИНИЧНИ РЕЗУЛТАТИ.

Карагьозов И., Димитров Б., Попова Б., Герганова А., Корсачки Г., Крумов И., Оручева С.

Отделение по обща и онкологична гинекология, тазова хирургия и акушерство.
Аджъбадем Сити клиник-Токуда Болница

Резюме: *Лимфната дисекция е неизменна част от радикалната онкологична хирургия. При нея нарушава лимфният дренаж, което може да доведе постоперативно до формиране на лимфоцел, събиране на лимфа в новосформирана кухина. Честотата на лимфоцелетата според различни проучвания варира между 1-50%. Те могат да повишат морбидитета и по-рядко морталитета поради компресия на подлежащи структури и /или инфекция.*

Цел: *Определяне на честотата на симптоматичните следоперативни лимфоцелета при пациентки, оперирани в Токуда болница и оценка на лечебните резултати от приложения обикновен перкутанен дренаж под ултразвуков контрол.*

Материал и методи: *Проучването е ретроспективно, за период от 5 години. Включени са 277 пациентки оперирани в отделението, като при 253 пациентки (91.33%) е направена системна тазова лимфна дисекция, а при 24 (8.66 %) - системна тазова и парааортална лимфна дисекция.*

Симптоматично лимфоцеле е диагностицирано при 6 пациентки (2.18 %). Времето до диагностициране на симптоматично лимфоцеле следоперативно е средно 3 седмици. Лечението при 2 от пациентките е релапаротомия с марсупиализация и при 4 пациентки- перкутанен дренаж под ултразвуков контрол. Дренажът е свален при 24 часова секреция под 100 мл. около 20 дни след поставянето му. Усложнения не са наблюдавани.

Заключение: *Честотата на симптоматично лимфоцеле в изследваната от нас група пациентки е 2.18 %.*

Перкутанният продължителен дренаж е ефективен, лесен и евтин неоперативен метод за лечение на следоперативни симптоматични лимфоцелета.

Ключови думи: *лимфоцеле, лимфна дисекция, перкутанен дренаж*

PERCUTANEOUS TREATMENT OF PELVIC LYMPHOCELE IN PATIENTS AFTER LYMPHONODECTOMY BECAUSE OF GYNECOLOGICAL MALIGNANCY. FREQUENCY AND RESULTS

Karagyozov I. , Dimitrov B.,Popova B.,Gerganova A., Korsachki G., Krumov I., Orucheva S.

Dept. of General and Oncological Gynaecology, Pelvic Surgery and Obstetrics.
Acibadem City Clinic-Tokuda Hospital

Abstract: *Radical oncologic surgery requires lymph node dissection. During operations lymph channels are damaged, which can lead to leakage of lymph and formation of lymphocele- collection of lymph in cavity. The frequency of lymphocele varies in different surveys between 1-50%.*

Lymphoceles can cause morbidity and rarely mortality by compression of adjacent structures and infectious complications.

Aim: *To determine the frequency of symptomatic lymphocele among patients treated at Tokuda Hospital for gynecological malignancy.*

To estimate the results of percutaneous drainage treatment under ultrasound guidance.

Materials and methods: *This survey is retrospective for the period of 5 years.*

It includes 277 patients. 91, 33% of them underwent radical pelvic lymphonodectomy and 8, 66% - radical pelvic and paraaortal and paracaval lymphonodectomy. Symptomatic lymphocele was diagnosed in 6 patients (2.18%). The time of diagnosis is 3 weeks after the operation. The treatment in 2 of the patients was relaparotomia and marsupialization and in 4 patients- percutaneous simple drainage under ultrasound guidance.The drain was removed 20 days after procedure by lymph volume under 100 ml./24h, without subsequent complications.

Conclusion: *The frequency of symptomatic lymphoceles is 2,18%.*

Percutaneous drainage is effective and cheap conservative method for treatment of post-operative symptomatic pelvic lymphoceles.

Key words: *lymphocele, lymph node dissection, percutaneous drainage*

БЪЛГАРСКО НАУЧНО ДРУЖЕСТВО ПО АКУШЕРСТВО И ГИНЕКОЛОГИЯ
BULGARIAN SCIENTIFIC SOCIETY OF OBSTETRICS AND GYNECOLOGY

АКУШЕРСТВО И ГИНЕКОЛОГИЯ

OBSTETRICS AND GYNECOLOGY

The official journal of the Bulgarian Scientific Society of Obstetrics and Gynecology

Volume 56
ISSN 0324-0959

3'2017

ЧРЕВНИ РЕЗЕКЦИИ КАТО ЕЛЕМЕНТ ОТ РАДИКАЛНОТО ХИРУРГИЧНО ЛЕЧЕНИЕ НА АВАНСИРАЛ ОВАРИАЛЕН КАРЦИНОМ- ОСНОВНИ ПРАВИЛА И ВИДОВЕ АНАСТОМОЗИ. КЛАСИЧЕСКА ДЕБЕЛОЧРЕВНА ТЕРМИНО- ТЕРМИНАЛНА ДВУЕТАЖНА АНАСТОМОЗА – ПРЕГЛЕД НА ТЕХНИКАТА И СОБСТВЕНИ РЕЗУЛТАТИ

Карагьозов И. [1], Давидов К.,[2] Русенов Д.[3]

[1] Отделение по обща и онкологична гинекология, тазова хирургия и акушерство.
[2] Отделение по урология
[3] Клиника по чернодробна, жлъчно-панкреатична и обща хирургия
Аджибадем Сити Клиник -Болница Токуда.

Абстракт

Обхващането на тазови и извънтазови органи и системи при авансирали овариални тумори често обезсърчава гинеколозите и води до отказ от радикална хирургия, което намалява шансовете за подобрена преживяемост. Туморните блок-резекции, включващи части от тънки и дебели черва, както и на елементи на долния уринарен тракт са съществен елемент от операциите и съчетани с ретроперитонеалният подход често се отдават с лекота. Извършването им е с доказана полза за пациентките и отдавна е част от добрата медицинска практика в онкогинекологичната хирургия.

Ключови думи: *чревна резекция, авансирал овариален карцином*

LARGE AND SMALL BOWEL RESECTION AS AN ELEMENT OF RADICAL SURGERY IN ADVANCED STAGE OVARIAN CANCER. LARGE BOWEL END-TO-END ANASTOMOSIS- SURGICAL TECHNIC AND RESULTS.

Karagyozov I. [1], Davidoff K.[2] ,Rusenov D.[3]

[1] Dept. of General and oncological gynecology, pelvic surgery and obstetrics
[2] Dept. of Urology
[3] Dept. of General, hepatobiliary and pancreatic surgery
Acibadem City Clinic- Tokuda Hospital Sofia

Abstract

The extra pelvic tumor dissemination usually is in advanced stage (III+) ovarian cancer.

The tumor block-resection via retroperitoneal approach, incl. parts of large and small bowels, distal ureter and bladder is an ordinary part of the operation. Large bowel end-to-end anastomosis is reliable for bowel reconstruction. Our results in 14 cases with bowel resection show a low complications rate.

Key words: *bowel resection, end-to-end anastomoses, advanced ovarian cancer*

Над 60% от всички случаи на овариален карцином се диагностицират в III и IV-ти стадий (National Cancer Institute, USA, 2016). В този стадий туморът се е разпространил извън границите на малкия таз – налице са перитонеални метастази с различна големина и има засягане на лимфни

БЪЛГАРСКО НАУЧНО ДРУЖЕСТВО ПО АКУШЕРСТВО И ГИНЕКОЛОГИЯ
BULGARIAN SCIENTIFIC SOCIETY OF OBSTETRICS AND GYNECOLOGY

АКУШЕРСТВО И ГИНЕКОЛОГИЯ

OBSTETRICS AND GYNECOLOGY

The official journal of the Bulgarian Scientific Society of Obstetrics and Gynecology

Volume 56
ISSN 0324-0959

5'2017

УСЛОЖНЕНИЯ СЛЕД CO2-ЛАЗЕРНА КОНИЗАЦИЯ НА МАТОЧНАТА ШИЙКА

Карагьозов И., Б. Попова, Б. Димитров

Отделение по обща и онкологична гинекология, тазова хирургия и акушерство
Аджибадем Сити Клиник -Токуда болница

Резюме: *Днес лазерната конизация е един от основните методи за амбулаторно хирургично лечение цервикалните дисплазии. Приложима е при всички случаи с хистологично доказани и навлизащи в цервикалния канал дисплазии. CO2- лазерната конизация има над 30 годишна история. Честотата на усложненията, съобщавана в литературата е ниска. Първите събрани и анализирани данни от приложението на този метод в клиничната практика в България датират от 2008 година.*

Цел: *Представяне на видовете усложнения и честотата им след лазерна конизация при CIN на маточната шийка в амбулаторни условия, кратко представяне на данните на водещи автори и сравнение на резултатите.*

Материал и методи:

Проучването е уницентрово, ретроспективно, базирано изцяло на клиничен материал на лазерният амбулаторен сектор на Токуда болница за периода 2008-2015година. В проучването

са включени 206 жени със средна възраст в интервала от 17 до 76 години с направена лазерна конизация. Всички лазерни конизации са направени с карбондиоксиден лазер , модел 40C на фирма LUMENIS. Възможните усложнения са ранни и късни. Ранните се представят с кървене по време на конизацията до 24 часа след процедурата и с възпаление. Късните включват единствено стенозата на цервикалния канал, наблюдаваща се основно при менопаузални жени, повече от 30 дни след конизацията.

Резултати:

При 199 пациентки(97,1%) не са наблюдавани усложнения. Ранно кървене е установено при 5 пациентки(2,4%). Стеноза на цервикалния канал, като късно усложнение е диагностицирана при 1 пациентка(0,5%) Не сме наблюдавали нито едно възпалително усложнение след лазерна конизация. Нашите резултати не се различават съществено от тези на други лазерни центрове.

Заключение: *Честотата на усложненията след лазерна конизация на маточната шийка поради CIN в амбулаторни условия е ниска и методът може да се определи като безопасен за пациентките. Повишена честота на усложненията се наблюдава основно в периода на натрупване на опит с метода.*

Ключови думи: *CO2-лазерна конизация, кървене, стеноза на цервикалния канал*

COMPLICATIONS AFTER CO2-LASER CONE BIOPSY OF UTERINE CERVIX

Karagyozov I., B. Popova, B. Dimitrov

Dept. of general and oncological gynecology, pelvic surgery and obstetrics
Acibadem City Clinic- Tokuda hospital

Introduction: *CO2-laser conisation is one of the main out-patient surgical procedures for CIN treatment. It can be used in all histologically proven dysplasia's entering into the cervical canal. CO2-laser conisation has more than 30 year's history. Complication rates reported in literature is very law. The first data gathered and analyzed in Bulgaria about the implementation of this clinical practice are since 2008.*

Aim: *To analyze the type of complications and the complications rate in our patients after CO2- laser cone biopsy*

Material and methods: *206 patients after CO2-laser conisation with local analgesia are included.*

In 199 cases (97, 1%) complications are not detected.

Bleeding 6-12 hours after conisation are detect in 5 patients(2,4%); cervical canal stenosis-in 1 case(0,5%) and 0% inflammation.

We find that our results are identical with the results, reported from another laser centers.

Conclusions: *The rate of complications after CO2- laser conisation of uterine cervix is very low. The majority of complications are usual in the beginning of the learning curve.*

Key words: *CO2- laser conisation, bleeding, cervical canal stenosis, inflammation*

ISSN 1310-7011

Ангиология & Съдова хирургия

Angiology & Vascular Surgery

СПИСАНИЕ НА БЪЛГАРСКОТО НАЦИОНАЛНО ДРУЖЕСТВО ПО СЪДОВА И ЕНДОВАСКУЛАРНА ХИРУРГИЯ И АНГИОЛОГИЯ

Том / Volume XX - 2017 - Брой/Number 1

Достъпно на: **www.bnsavs.org**

АДРЕС ЗА КОРЕСПОНДЕНЦИЯ

Андрея Андреев, ул. Неофит Рилски №55А, София 1000;
e-mail: dr.andreev@gmail.com.

ADDRESS FOR CORRESPONDENCE

Andreia Andreev; 55A Neofit Rilski str., Sofia 1000;
e-mail: dr.andreev@gmail.com.

ТРОМБОЗА НА ВЪТРЕШНА ЮГУЛАРНА ВЕНА СВЪРЗАНА С ЦЕНТРАЛЕН ВЕНОЗЕН КАТЕТЪР – КЛИНИЧНО ЗНАЧЕНИЕ И ТЕРАПИЯ

П.Антова[1], И.Карагьозов[1], К.Давидов[1], Г.Симеонов[2], Л.Лозанов[1], И.Стайков[1], М.Станева[1]

1. Аджибадем Сити Клиник, Болница Токуда, София
2. МБАЛ „Вита" София

INTERNAL JUGULAR VEIN THROMBOSIS ASSOCIATED WITH CENTRAL VENOUS CATHETER - CLINICAL SIGNIFICANCE AND THERAPY

P.Antova[1], I. Karagjozov[1], K.Davidoff[1], G.Simeonov[2], L.Lozanov[1], I. Staikov [1], M.Staneva[1]

1. Acibadem City Clinic Tokuda Hospital, Sofia, Bulgaria
2. Hospital "Vita"Sofia, Bulgaria

РЕЗЮМЕ

Тромбозата на вътрешната югуларна вена (ВЮВ) е животозастрашаващо състояние, което може да доведе до белодробен тромбоемболизъм или интракраниална пропагация на тромба, а използването на централен венозен катетър (ЦВК) е широко застъпено в реанимационната практика.

Целта на настоящето проучване е определяне на честотата и оценка на рисковите фактори (РФ) за тромбоза на ВЮВ след поставяне на ЦВК и оценка на терапия.

Материал и метод: В проучването са включени 233 пациенти, хоспитализирани в отделение по интензивно лечение м. 03.2012 г. – м. 05.2013г. с поставен ЦВК във ВЮВ. От тях 135 са мъже и 98 – жени, на средна възраст 60,6 г. С цветно кодирана дуплекс сонография (ЦКДС) те са изследвани и контролирани за тромбоза на ВЮВ. Тромбозите са характеризирани по големина и по симптоматика. При диагностицирана тромбоза на ВЮВ се премахва ЦВК и се включва АКТ и

SUMMARY

Internal jugular vein thrombosis (IJVT) is a serious event with potential fatal outcome, including pulmonary embolism as well as intracranial propagation of the thrombus. Central venous catheters (CVC) are essential in intensive care units (ICU).

The aim of this prospective study is to define the clinical significance of risk factors for IJVT after insertion of CVC in hospitalized in ICU patients and evaluation of therapeutic response.

Material and method. 233 patients with positioned CVC treated in ICU for the period 03.2012-05.2013 were included in the study, 135 of them males and 98 - females with average age 60.6years. Color-coded Duplex Sonography (CCDS) was the method of choice for examination the IJVT and for monitoring the treatment effect. The thrombosis is characterized in size and in presence of symptoms. In patients with diagnosed IJVT, CVC was removed, anticoagulant and antibiotic therapy started, and pa-

антибиотици, а болните са контролирани с ЦКДС на 30-и ден, 3-ти и 6-ти месец.

Резултати: Статистически значимо асимптомните тромбози се наблюдават по-често от симптоматичните. Тромбоза на ВЮВ се среща по-често при: пациенти над 65 г., продължителен престой в интензивно отделение, неправилно позициониране на ЦВК, болни с неоплазми, голям размер на ЦВК. В резултат на лечението се установи пълна реканализация при пациентите с непълна тромбоза, при 92.8% – с непълна голяма тромбоза и при 40% – с пълна тромбоза.

Заключение: Тромбозата на ВЮВ е важно усложнение, което увеличава болничния престой и влошава състоянието на пациента.

Ключови думи: Тромбоза на вътрешната югуларна вена, Централен венозен катетър, Цветно кодирана дуплекс сонография

tients followed up with CCDS on the 30th day, 3rd and 6th month later on.

Results: It is statistically significant that asymptomatic thrombosis is more often than symptomatic. IJVT occurs more frequently in patients over age 65 patients or with neoplasm, longer stay at ICU, incorrect placed CVC in the IJV, larger size of the catheter. As a result of the treatment, a complete recanalization was observed in all patients with incomplete small thrombosis, in 92.8% of patients with incomplete large thrombosis and in 40% of patients with complete thrombosis of IJV.

Conclusion: The thrombosis of IJV is an important complication, which increases hospital stay and worsens the patient's condition.

Key-words: Internal Jugular vein thrombosis, Central Venous Catheter, Color-coded Duplex Sonography.

ISSN 1310-7011

Ангиология & Съдова хирургия

Angiology & Vascular Surgery

СПИСАНИЕ НА БЪЛГАРСКОТО НАЦИОНАЛНО ДРУЖЕСТВО ПО СЪДОВА И ЕНДОВАСКУЛАРНА ХИРУРГИЯ И АНГИОЛОГИЯ

Том / Volume XX - 2017 - Брой/Number 1

Достъпно на: **www.bnsavs.org**

АДРЕС ЗА КОРЕСПОНДЕНЦИЯ

Андрея Андреев, ул. Неофит Рилски №55А, София 1000;
e-mail: dr.andreev@gmail.com.

ADDRESS FOR CORRESPONDENCE

Andreia Andreev; 55A Neofit Rilski str., Sofia 1000;
e-mail: dr.andreev@gmail.com.

ЕТИОЛОГИЯ НА ОТОКА НА ГОРНИТЕ КРАЙНИЦИ – ОПИТ НА ЕДИН ЦЕНТЪР

Ц. Цветанов, М. Станева, И. Карагьозов, Л. Лозанов, К. Давидов
Аджибадем Сити Клиник, Болница Токуда, София

ETIOLOGY OF THE SWELLING OF THE UPPER LIMBS – A SINGLE CENTRE EXPERIENCE

Ts. Tsvetanov, M. Staneva, I. Karagjozov, L. Lozanov, K.Davidoff
Acibadem City Clinic Tokuda Hospital, Sofia, Bulgaria

РЕЗЮМЕ

Въведение: Клинично отокът се представя с натрупване на течност в тъканите на тялото. Една от локализациите на отока са горните крайници който се определя като периферен оток.

Целта на настоящето проучване е определяне честотата на пациентите с едностранен или двустранен, остър или хроничен едем на горните крайници и най-честите причини за него.

Материал и метод: От пациентите, преминали в амбулаторията по Ангиология в Аджибадем Сити Клиник Болница Токуда за периода от 01.06.2016 до 01.03.2017 г. бяха анализирани тези, които имат оток на горен крайник. Прегледът включваше анамнеза, статус и ЦКДС за изследване на венозната система.

Резултати: От всичко 5764 пациенти, 274 (4.75%) са били с оток на горен крайник, 99 (36,1%) мъже и 175 (63,9 %) жени. С едностранен оток са 261 (95,3%), а 13 (4,7%) са с двустранен (p<0.05). С остро настъпил едностранен оток са били 208 (79,7%) болни, вкл. 128 (61,5 %) жени и 80 (38,5%) мъже

SUMMARY

Introduction: Clinically, swelling occurs with fluid accumulation in the body tissues. One of the locations of the edema is the upper limb, which is defined as peripheral edema.

The Aim of this study is to determine the incidence of patients with unilateral or bilateral, acute or chronic edema of the upper limbs.

Material and Methods: Of all patients reviewed at the Angiology Outpatient Clinic in Acibadem City Clinic Tokuda Hospital for the period from 01.06.2016 to 01.03.2017 those who had a complaint of upper limb edema were analyzed. The examination of patient includes medical history, clinical status and color coded duplex sonography (CCTV) for the venous system.

Results: Allover 5764 patients were studied, 274 (4.75%) of them had upper limb edema. Of those patients 99 (36.1%) were men and 175 (63.9%) – women, 261 (95.3%) of patients had one-sided edema and 13 (4.7%) had bilateral swelling(p <0.05). 208 (79.7%) patients had acute one-sided edema - 128 (61.5%) women and 80 (38.5%) men, (p <0.05)). 53 (20.3%) patients had chronic one-sided edema: 38 (71.7%)

(p<0.05). С хроничен едностранен оток са били 53 болни (20,3%), от тях 38 (71,7%) жени и 15 (28,3%) мъже (p<0,05). С остър двустранен едем са били 6 (46,2%) пациенти, а с хроничен двустранен – 7 (53,8%). С лимфедем са 106 (38,7%) от болните, с първична ДВТ – 41 (15%) и с вторична ДВТ – 127 (46,3%) от тях.

Заключение: Отокът на горните крайници е с разнообразна етиология и клиника. Установяването на причината за отока е задължително, за да се стартира правилно етиологично, а не само симптоматично лечение на пациентите.

Ключови думи: оток на горен крайник, ЦКДС, ДВТ, лимфедем

- female and 15 (28.3%) - male (p <0.05). Six (46.2%) patients had acute bilateral edema, and 7 (53.8%) had chronic bilateral edema. There were 106 (38.7%) patients with lymphedema, with primary deep vein thrombosis (DVT) - 41 (15%) and with secondary DVT - 127 (46.3%).

Conclusion: Upper limb swelling has a variety of etiology, localization, and way of appearing. Establishing of the cause of swelling in the upper limbs is mandatory in order to initiate the correct etiological, not merely symptomatic treatment.

Key words: upper limb edema, Color coded duplex sonography, DVT, lymphedema

БЪЛГАРСКО ДРУЖЕСТВО
ПО АКУШЕРСТВО
И ГИНЕКОЛОГИЯ

BULGARIAN SOCIETY
OF OBSTETRICS
AND GYNECOLOGY

АКУШЕРСТВО & ГИНЕКОЛОГИЯ

OBSTETRICS & GYNECOLOGY

The official journal of the Bulgarian Society of Obstetrics and Gynecology

Volume 58
ISSN 0324-0959
1'2019

КОЛПОСКОПИЯТА - ИСТОРИЧЕСКИ ПОГЛЕД И СЪВРЕМЕННИ ПРЕДИЗВИКАТЕЛСТВА

Карагьозов И.[1], Ил. Карагьозов[2]

[1]Зав. отделение по обща и онкологична гинекология, тазова хирургия и акушерство
[2]Консултант в отделение по обща и онкологична гинекология, тазова хирургия и акушерство
МБАЛ Токуда Болница София

Резюме:
"Добрата стара колпоскопия" отдавна е доказала мястото си в световната гинекологична клинична практика. Практиката у нас обаче демонстрира увеличаващ се брой незаинтересовани и пренебрегващи ползите от метода гинеколози, както и устойчива тенденция за увеличаване броя на клинично неаргументираните лечебни процедури в амбулаторни и болнични условия. Целта на настоящата статия е да представим кратка история на метода, да припомним 66-годишната история на българската колпоскопска школа и отправим апел към гилдията за модернизиране и оптимизиране на обучението по колпоскопия и лечението на предраковите състояния на женските гениталии.
Ключови думи: *колпоскопия, деструктивно лечение*

THE COLPOSCOPY- HISTORICAL REVIEW AND MODERN ASPECTS

Karagyozov I.,[1] Il. Karagyozov.[2]

[1]Head of Dept. of General and oncological gynecology, pelvic surgery and obstetrics
[2]Dept. of General and oncological gynecology, pelvic surgery and obstetrics Tokuda Hospital Sofia

Abstract: *The colposcopy is a "gold standart" in the gynecological practice. Recently our experience shows a trend of neglecting the colposcopy and increasing number of unnecessary destructive procedures without previous colposcopy in our country. The aim of the paper is to present a short history of the colposcopy, to remind the 66 years Bulgarian tradition in the field and to appeal our professional association for modernization of the colposcopy training program.*
Key words: *colposcopy, destruction procedures*

Въведение:

В клиничната медицина новите диагностични открития рядко се постигат случайно. В началото се трупат казуистични съобщения за редки и трудно или погрешно диагностицирани случаи, докато някой аналитичен и иновативен ум ги обобщи и обясни. Това с пълна сила важи и за колпоскопията. Всичко започва с т.н. точковидни карциноми на маточната шийка. При хистологичното изследване на тотално екстирпирани матки при случаи на доброкачествени гинекологични заболявания- миоми, статични изменения, редица предимно германски хистопатолози съобщават за начални карциноми, които са толкова малки по обем и площ, че на практика са абсолютно недиагностицируеми при инспекцията със спекулум.

През 1912 г. Hans Hinselmann, млад асистент на проф. Otto von Franque в клиниката му в Giessen и по-късно в Bonn се амбицира да преодолее този проблем в диагностиката. Той съвсем логично и рационално търси отговора на въпроса какво е необходимо, и го открива- две неща: силно осветление и лупно увеличение на изследваният обект. Вече професор в университетската клиника в Hamburg, в началото той започва да изучава вулвата, влагалището и шийката с челната леща на von Eicken с увеличение 1,2- 1,7 пъти, използвана и до днес от оториноларинголозите. Тя се оказва обаче трудно приложима и той се свързва с инженерите на фирмата за оптика Leitz, като в резултат от съвместната им работа се появява първият прототип на съвременният колпоскоп- монокулярна лупа, комбинирана с мощно нисковолтово осветление, инсталирани на ригиден статив. Така преди Коледа на 1925 година се ражда колпоскопът.(1,16) Първото съобщение за изобретението си Hinselmann публикува в престижното списание „Münchener Medizinische Wochenschrift" под заглавието: "Verbesserung der Inspektionsmöglichkeiten von vulva, vagina und portio."(2,16) С новосъздадения апарат Hinselmann започва да изследва рутинно шийките на постъпващите в клиниката пациентки. Постепенно пред очите му се разкрива една съвсем нова поредица от находки- твърде малки за невъоръженото око и твърде големи за цялостно хистологично изследване. С увлечение той ги изучава и документира, като ги рисува с акварелни бои. Първото си описание получават

БЪЛГАРСКО ДРУЖЕСТВО
ПО АКУШЕРСТВО
И ГИНЕКОЛОГИЯ

BULGARIAN SOCIETY
OF OBSTETRICS
AND GYNECOLOGY

АКУШЕРСТВО & ГИНЕКОЛОГИЯ

OBSTETRICS & GYNECOLOGY

The official journal of the Bulgarian Society of Obstetrics and Gynecology

Volume 5
ISSN 0324-095

2'2019

ПРЕПОРЪКИ НА БДАГ

ПРЕПОРЪКИ ЗА ЛЕЧЕНИЕ НА РАК НА МАТОЧНАТА ШИЙКА

Изработено от работна група на
БЪЛГАРСКАТА АСОЦИАЦИЯ ПО ОНКОГИНЕКОЛОГИЯ (БАОГ)

Тези препоръки бяха изработени като най-добрата практика, основана на клиничния опит от страна на работната група, ръководствата за лечение на Дружеството по медицинска онкология и на Дружеството по лъчелечение, и въз основа на препоръката на ESGO за лечение на рак на вулвата, публикувано на сайта на European Society of Gynaecological Oncology (ESGO): Guidelines gynecological cancer 2017. Разработен въз основа на:

Ниво на доказателства

I. Доказателства от поне едно голямо рандомизирано, контролирано проучване с добро методологично качество (нисък потенциал за пристрастие) или метаанализи на добре управлявани, рандомизирани проучвания без хетерогенност.

II. Малки рандомизирани проучвания или голямо рандомизирано проучване със съмнение за база (по-ниско методологично качество) или метаанализи на такива проучвания с демонстрирана хетерогенност.

III. Проспективно кохортно проучване.

IV. Ретроспективни кохортни проучвания или проучвания на случаите.

V. Проучвания без контролна група, доклади от казуси, становища на експерти.

Степени на препоръка

A. Силно доказателство за ефикасност със значителна клинична полза - изключително препоръчително.

B. Силни или умерени доказателства за ефикасност, но с ограничена клинична полза -препоръчва се.

C .Недостатъчно доказателство за ефикасност или полза, не надвишава риска или неблагоприятни събития (недостатъци) - по избор.

Определение: Ракът на маточната шийка е първично развил се, хистологично доказан злокачествен процес на маточната шийка.

Класификация: Актуална към 2019 г. е ревизираната класификация на Международната Федерация по Акушерство и Гинекология (FIGO) от 2018 г, както и TNM стадирането (8-ма ревизия, 2018)(Таблица 1).

Предоперативен минимум: анамнеза, гинекологичен преглед, биопсия +/- колпоскопия на маточната шийка с хистологична верификация, ПКК, биохимия и коагулация, образно изследване на бял дроб, ЕКГ.

Допълнителни изследвания. В резултат на предоперативния минимум и с цел максимално предоперативно стадиране може да се наложи извършването на специализирани допълнителни изследвания: ехография на малък таз, Ядрено- магнитен резонанс на коремни органи, Компютърна аксиална томография на малък таз, коремни органи и гръден кош, PET-CT, Цистоскопия и ректоскопия с биопсия.

Информирано съгласие: От всяка пациентка се иска иформирано съгласие за лечение на рак на маточната шийка, в съответствие с клиничните обстоятелства при определяне на грижите или лечението на конкретната пациентка.

Лечение

Лечението на рака на маточната шийка е комплексно и включва оперативно лечение, лъчелечение и химиотерапия.

Решение за лечение: Лечението трябва да се планира предварително и да е определено от мултидисциплинарен екип на онкологичен комитет. Хирургичното лечение следва да се извършва от онкогинеколог в лечебно заведение от трето ниво на компетентност с възможност за извършване на лимфаденектомия. Хирургичният обем и адювантната терапия са съобразени със степента на риск при рак на маточната шийка.

Оперативно лечение

При CIN III и adenocarcinoma in situ се извършва конизация на маточната шийка. Бримковата конизация, се препоръчва пред конизацията със скалпел при жени, желаещи да запазят своята фертилност. Хирургичните

ръбове на конуса трябва да са в здраво. При рецидив конизацията може да се повтори при млади жени, а при завършили своята фертилност се препоръчва класическа тотална хистеректомия. При възрастни жени и атрофия на маточната шийка се препоръчва класическа тотална хистеректомия.

Лъчелечение

При контраиндикации за оперативна интервенция се провежда интракавитарна брахитерапия - 6 фракции до лечебна доза 30 Gy, 2 пъти седмично, еквивалентна на 60 Gy.

T1A1 стадий Оперативно лечение

Лечението трябва да бъде индивидуализирано в зависимост от възрастта, желанието за запазване на плодовитостта, и наличието или липсата на инвазия на лимфноваскуларното пространство.

Лечението на пациентките в млада възраст е конизация. В случай на положителни резекционни ръбове, трябва да се извърши втора конизация.

Стадирането на ЛВ не е индицирано при T1a1 без инвазия на лимфоваскуларното пространство, но да се има предвид при инвазия. Конизацията може да се счита за окончателно лечение. При възрастни жени и атрофия на маточната шийка се препоръчва класическа тотална хистеректомия. Не се препоръчва адювантна терапия.

T1A2 стадий

Оперативно лечение

Лечението е конизация, радикална трахелектомия (тип А)/ампутация или обикновенна тотална хистеректомия, като това е адекватен лечебен метод.

Резекция на параметриумите не е индициран. Не се препоръчва рутинна хистеректомия след консервативно лечение.

Стадиране на ЛВ може да се има предвид при липса на инвазия на лимфоваскуларното пространство, но трябва да се извърши при наличие на инвазия. Биопсия на сентинелните ЛВ без дисекция на тазовите ЛВ е приемлив метод за стадиране на ЛВ.

Лъчелечение

При неоперабилни болни по медицински показания е възможна дефинитивна интракавитарна брахитерапия с висока мощност на дозата в схема 10 фракции до лечебна доза 50 Gy, 2 пъти седмично, еквивалентна на 70 Gy.

T1B1 (1B1 и 1B2) стадий

Оперативно лечение

Радикална хирургия, извършена от онкогинеколог е предпочитаното лечение. Хирургичната интервенция може да бъде: абдоминална, лапароскопска или роботизирана. Степентта на радикална хистеректомия (степен на параметралната резекция, тип А-С2) следва да се основава на прогностичните рискови фактори, определени предоперативно (Таблица 2). Препоръчва се използването на модифицираната през 2017 година класификацията на Querleu-Morrow (Таблица 3).

Стандартна процедура за стадиране на ЛВ е системната тазова лимфаденектомия. Биопсията на сентинелните ЛВ преди тазова лимфаденектомия е препоръчителна. Системната дисекция на лимфни възли трябва да включва отстраняване на лимфната тъкан от регионите с най-честа поява на положителни лимфни възли (областта на сентинелните лимфни възли), включително от обтураторната фоса, областта на артерия илиака екстерна, областта на общата артерия илиака, двустранно и от пресакралния регион. Дисталните лимфни възли от областта на артерия илиака екстерна не се отстраняват, ако не са подозрителни макроскопски. Парааорталната лимфна дисекция (най - малко до вътрешната мезентериална артерия), може да се има предвид с оглед стадиране. При установяване на метастази в лимфните възли интраоперативно, включително макрометастази или микрометастази, по - нататъшна тазова лимфна дисекция трябва да се обсъди. При възможност за радикално хирургично отстраняване на последните се извършва лимфна дисекция.

Запазване на яйчниците може да се предлага на пациенти в млада възраст със спиноцелуларен карцином и обикновен тип (свързан с HPV) аденокарцином.

Оперативно лечение със запазване на фертилността

1. Органосъхраняващото лечение следва да бъде извършено изключително от онкогинеколог с опит в провеждането на такава терапия.
2. При рак на маточната шийка в T1B1 стадии , спиноцелуларен карцином или обикновен (HPV-свързан) аденокарцином с размер < 2 см в най-голям диаметър, може да се запази матката, като се извърши радикалната

БЪЛГАРСКО ДРУЖЕСТВО
ПО АКУШЕРСТВО
И ГИНЕКОЛОГИЯ

BULGARIAN SOCIETY
OF OBSTETRICS
AND GYNECOLOGY

АКУШЕРСТВО & ГИНЕКОЛОГИЯ

OBSTETRICS & GYNECOLOGY

The official journal of the Bulgarian Society of Obstetrics and Gynecology

Volume 58
ISSN 0324-0959
4'2019

ПРЕПОРЪКИ НА БДАГ

ПРЕПОРЪКИ ЗА ЛЕЧЕНИЕ НА РАК НА ЕНДОМЕТРИУМА

Изработено от работна група на
БЪЛГАРСКАТА АСОЦИАЦИЯ ПО ОНКОГИНЕКОЛОГИЯ (БАОГ)

Тези препоръки бяха изработени като най-добрата практика основан на клиничния опит от страна на работната група, ръководствата за лечение на Дружеството по медицинска онкология и на Дружеството по лъчелечение, и въз основа на гайдлаин на ESGO за лечение на рак на ендометриума. Това са съвместни препоръки на ESGO, ESMO и ESTRO, убликувано на сайта на European Society of gynaecological Oncology (ESGO): Guidelines gynecological cancer 2017. Разработен въз основа на:

Ниво на доказателства

I. Доказателства от поне едно голямо рандомизирано, контролирано проучване с добро методологично качество (нисък потенциал за пристрастие) или метаанализи на добре управлявани, рандомизирани проучвания без хетерогенност.

II. Малки рандомизирани проучвания или голямо рандомизирано проучване със съмнение за база (по-ниско методологично качество) или метаанализи на такива проуч

вания с демонстрирана хетерогенност.

III. Проспективно кохортно проучване.

IV Ретроспективни кохортни проучвания или проучвания на случаите.

V Проучвания без контролна група, доклади от казуси, становища на експерти.

Степени на препоръка

A. Силно доказателство за ефикасност със значителна клинична полза - изключително препоръчително.

B. Силни или умерени доказателства за ефикасност, но с ограничена клинична полза –препоръчва се.

C. Недостатъчно доказателство за ефикасност или полза, не надвишава риска или неблагоприятни събития (недостатъци) - по избор.

Превенция и скрининг на рак на ендометриума. Какво проследяване трябва да се прави при асимптоматични жени?

1. Няма полза от скрининг на ендометриален рак в общото население. Не се препоръчва рутинно наблюдение при асимптоматични жени със затлъстяване, захарен диабет, безплодие, нераждали, с късна менопауза или на лечение с тамоксифен.

2. При жени със зрял гранулозоклетъчен тумор, без извършена хистеректомия, се препоръчва изследване на ендометриума. При пациентки с епителиален рак на яйчника, с органосъхраняваща операция се препоръчва вземане на проби от ендометриума в момента на поставяне на диагнозата. Лечението с естроген не трябва да започва или трябва да бъде преустановено при жени с рак in situ на тялото на матката.

3. Мониторинг на ендометриума чрез гинекологичен преглед, трансвагинален ултразвук и аспирационна биопсия на ендометриума, която следва да започне от 35 години (веднъж годишно до хистеректомия), трябва да се извършва на всички носители на LS мутации. Профилактична хирургия (хистеректомия и двустранна салпингоофоректомия), за предпочитане с минимално инвазивен подход, следва да се обсъди като опция при жени над 40-годишна възраст, с карцином на млечната жлеза или носители на LS мутации, за превенция на рак на ендометриума и рак на яйчниците, като трябва да се обсъдят всички плюсове и минуси на профилактичната хирургия.

Определение: Ракът на ендометриума е първично развил се, хистологично доказан злокачествен процес на ендометриума.

Класификация: Актуална към 2019 г. е ревизираната класификация на Международната Федерация по Акушерство и Гинекология (FIGO) от 2009 г, както и TNM стадирането (8-ма ревизия, 2018)(Таблица 1).

Предоперативен минимум: анамнеза, гинекологичен и бимануален и/или ректален преглед, ПКК, биохимия и коагулация, ехография на малък таз, образно изследване на бял дроб, ЕКГ, диагностично сепарирано абразио със или без хистероскопия.

Допълнителни изследвания. В резултат на предоперативния минимум и с цел максимално предоперативно стадиране може да се наложи извършването на специализирани допълнителни изследвания: туморни маркери (CA – 125, CEA), Ядрено-магнитен резонанс на коремни органи, Компютърна аксиална томография на малък таз, коремни органи и гръден кош,

Информирано съгласие: От всяка пациентка се иска иформирано съгласие за лечение на рак на ендометриума.

Лечение

Лечението на рака на ендометриума е комплексно и включва оперативно лечение, лъчелечение, хормонотерапия и химиотерапия.

Решение за лечение: Лечението трябва да се планира предварително и да е определено от мултидисциплинарен екип на онкологичен комитет. Хирургичното лечение следва да се извършва в лечебно заведение от трето ниво на компетентост с възможност за извършване на лимфаденектомия. Хирургичният обем и адювантната терапия са съобразени със степентта на риск при рак на ендометриума, в съответствие с клиничните обстоятелства при определяне на грижите или лечението на конкретната пациентка.

Оперативно лечение

Лечението на атипична хипирплазия на ендометриума и карцином in situ на ендометриума при жени които имат дете, както и при по-възрастните е тотална хистеректомия с аднексите. Не се налага адювантна терапия. При млади жени с оглед запазване на фертилността се провежда хормонотерапия.

Лечение за запазване на фертилността

1. Лечението за запазване на фертилността на пациентки с атпична хипирплазия на ендометриума, карцином in situ на ендометриума или високо диференциран ендометроиден рак на ендометриума (AH/EIN/ EEC) следва да се извършва в специализирани центрове. На тези пациентки следва да се извърши диагностично сепарирано абразио със или без хистероскопия. Диагнозата AH/EIN/EEC следва да се постави/ подтвърди от специалист патолог с опит в гинекологичната патология. Трябва да се извърши MRI на малък таз с огред изключване на инвазия в миометриума или аднексите. Ехографията може да бъде една алтернатива ако тя е извръщена от екстерт.

2. Пациетките, смятащи да провеждат лечението за запазване на фертилността следва да бъдат информирани, че това лечение не е стандарт и трябва да се преценят полза/риск, да приеме необходимото проследяване, и че в бъдеще ще се извърши хистеректомия. При пациентките провеждащи лечение за запазване на фертилността се препоръчва MPA (400-600 mg на ден) или с MA (160-320 mg на ден). Възможно е лечението да бъде и с LNG-IUD със или без GnRH аналог.

Оперативно лечение

1. В I стадий, високо и умерено диференциран ендометроиден карцином, трябва да се прилагат, поне един от трите изброени по-долу инструменти за оценка на инвазия в миометриума: ултразвуково изследване - ехография на матката и / или MRI и / или интраоперативна хистопатологична диагноза, за да се определи стадия и степентта на риск, от което зависи необходимостта от извършване на тазова лимфна дисекция.

2. Пациентките с **ендометроиден карцином с нисък риск** (високо и умерено диференциран карцином и повърхностна инвазия в миометриумадо <50 %) имат нисък риск от метастази в ЛВ, и извършването на лимфна дисекция няма полза за оцеляването. Следователно за тези пациентки не се препоръчва лимфаденектомия. При пациентки с контраиндикации за операция може да се проведе лъчетерапия или хормонално лечение.

Стадий IA

1. **За пациентки с нисък риск** (ендометроиден вариант, липса на инвазия в миометриума, всяко G (IA) или инвазия в миометриума ≤ 50 %, G1,G2 (IA)), оперативното лечение е метод на избор. Стандартният обем на операцията е тотална хистеректомия с двустранна салпингоофоректомия без влагалищна маншета. Хистеректомията може да бъде: абдоминална, лапароскопска или роботизирана. В случайте в които е под съмнение ниския риск (недостатъчно точен хистологичен отговор или неубедителни данни за инвация в миометриума ≤ 50 % от образното изследване), лимфадектомията (тазови ЛВ) следва да се извърши за стадиране. Перитонеалната цитология не е задължителна за стадирането. Не се изисква извършване на оментектомия за стадиране при светлоклетъчен, недиференциран карцином и карциносарком, но трябва да се извършва при серозен карцином.

2. За пациентки с умерен риск (ендометроиден карцином с дълбока миометриална инвазия > 50 % или нискодиференциран карцином с повърхностна инвазия в миометриума < 50 %), където прогнозата е по-неблагоприятна, лимфадектомията следва да се извърши за стадиране. Лимфаденектомията е стадираща процедура и позволява адаптиране на адювантната терапия. Лимфаденектомията следва да бъде системно отстраняване на тазовите лимфни възли. Отстраняване на парааортните (до нивото на бъбречните вени) лимфни възли се извършва след интраоперативна оценка и по показания от образните изследвания.

3. **За пациентки с висок риск** (ендометроиден карцином, ниско-диференциран карцином с дълбока инвазия в миометриума > 50 %, или неендометроиден вариант (серозен, светлоклетъчен, аденосквамозен и др,) независимо от степентта на инвазия в миометриума и степентта на диференциация) трябва да се препоръча лимфадектомия. При неендометроиден карцином на ендометриума (и в IA стадии) се препоръчва извършването на лимфадектомия. Лимфаденектомията следва да бъде системно отстраняване на тазовите лимфни възли. Отстраняване на парааортните (до нивото на бъбречните вени) лимфни възли се извършва след интраоперативна оценка и по показания от образните изследвания.

Лимфадектомията следва да се разглежда за

БЪЛГАРСКО ДРУЖЕСТВО
ПО АКУШЕРСТВО
И ГИНЕКОЛОГИЯ

BULGARIAN SOCIETY
OF OBSTETRICS
AND GYNECOLOGY

АКУШЕРСТВО & ГИНЕКОЛОГИЯ

OBSTETRICS & GYNECOLOGY

The official journal of the Bulgarian Society of Obstetrics and Gynecology

Volume 58
ISSN 0324-0959
4'2019

ПРЕПОРЪКИ ЗА ХИРУРГИЧНО ЛЕЧЕНИЕ НА ЕПИТЕЛЕН РАК НА ЯЙЧНИКА

Изработено от работна група на
БЪЛГАРСКАТА АСОЦИАЦИЯ ПО ОНКОГИНЕКОЛОГИЯ (БАОГ)

Тези препоръки бяха изработени като най-добрата практика основан на клиничния опит от страна на работната група, и въз основа на гайдлаин на ESGO за лечение на рак на яйчника, публикувано на сайта на European Society of gynaecological Oncology (ESGO): Guidelines gynecological cancer 2017. Разработен въз основа на:

Ниво на доказателства

I. Доказателства от поне едно голямо рандомизирано, контролирано проучване с добро методологично качество (нисък потенциал за пристрастие) или метаанализи на добре управлявани, рандомизирани проучвания без хетерогенност.

II. Малки рандомизирани проучвания или голямо рандомизирано проучване със съмнение за база (по-ниско методологично качество) или метаанализи на такива проучвания с демонстрирана хетерогенност.

III. Проспективно кохортно проучване.

IV Ретроспективни кохортни проучвания или проучвания на случаите.

V Проучвания без контролна група, доклади от казуси, становища на експерти.

Степени на препоръка

A. Силно доказателство за ефикасност със значителна клинична полза - изключително препоръчително.

B. Силни или умерени доказателства за ефикасност, но с ограничена клинична полза –препоръчва се.

C. Недостатъчно доказателство за ефикасност или полза, не надвишава риска или неблагоприятни събития (недостатъци) - по избор.

Определение: Първично или вторично развил се, хистологично доказан злокачествен процес на яйчник с кистозна, солидна или смесена структура.

Класификация: Актуална към 2019г. е ревизираната класификация на Международната Федерация по Акушерство и Гинекология (FIGO) от 2014г, както и TNM (tumour-node-metastasis),(8-ма ревизия)стадирането произлизащо от нея.

Предоперативен минимум: анамнеза, гинекологичен и бимануален и/или ректален преглед, параклинични изследвания, ехография на малък таз и корем, клинично и образно изследване на бял дроб, както и спирометрия при болни с плеврален излив, ЕКГ, туморни маркери (задължителни: CA – 125; He – 4). Допълнителни маркери, които може да са полезни при определени обстоятелства, като млада възрст, образни изследвания, които предполагат муцинозен или неепителен рак или тумор от неаднексиален произход: CA – 19-9; CEA; AFP; hCG; LDH; инхибин B, Антимюлеров хормон; Естрадиол; Тестостерон.

Допълнителни изследвания. В резултат на предоперативния минимум и с цел максимално предоперативно стадиране може да се наложи извършването на специализирани допълнителни изследвания - **Специализирани предоперативни образни изследвания**: Ядрено-магнитен резонанс на коремни органи, Компютърна аксиална томографияна коремни органи и гръден кош и **Специализирани предоперативни хирургични и патологоанатомични изследвания**: Ендоскопско изследване на гастроинтестинален тракт, Парацентеза и цитологично изследване на асцитна течност, Торакоцентеза и цитологично изследване на плеврален ексудат, Лапароскопия.

Решение за хирургично лечение:При пациентки с доказан хистологично (цитологично) овариален рак, лечението трябва да се планир апредварително и да е определено от мултидисциплинарен екип на онкологичен комитет. Пациентки без клинични данни за спешност и със съмнение за тумори на аднексите и/или перитонеално злокачествено заболяване, както и пациентки с предварително очакван (диагностициран) рак на яйчника, трябва да бъдат насочвани за хирургично лечение към медицинско заведение от трето ниво на компетентост с възможност за извършване на максимална циторедуктивна операция (качествени критерии на Европейската асоциация по онкогинекология – ESGO от 2017 г.) и разполагащо със съответни болнични структури за реанимация и следоперативни интезивни грижи, както и с възможност за извършване на експресно хистологично изследване (гефрир).

Информирано съгласие: От всяка пациентка се иска иформирано съгласие за хирургично лечение на овариален рак, като в него трябва да бъде обяснена налагащата се в някои случаи необходимост от разширена хирургия, засягаща други екстрагенитални, коремни органи.

<u>Хирургично лечениев първи стадий</u> (I)

1. Препоръчвасе извършването на срединна лапаротомия за хирургично лечение на овариален рак в този стадий.

Препоръчва се визуална и/или палпаторна оценка на цялата перитонеална кухина и коремните органи в нея. Препоръчва се вземането на перитонеални смивове и цитология преди започване на хирургични

действия насочени към овариалния тумор. Когато не се установят подозрителни имплантационни метастази в таза или в параколичната и поддиафрагмални области, е препоръчително извършването на слепи перитонеални биопсии.

Възможна алтернатива на конвенционалния хирургичен подход е ендоскопска (лапароскопска) операция извършена от онкогинеколог с необходимат акомпетентностзаадекватнохирургично лапароскопско стадиране (лапароскопска точкова система) на злокачествения процес.

Трябвадасеизбягва хирургичната рултура на интактна туморна капсула с разливаненатуморниклеткив коремната кухина повременадисекцията и екстракцията на патологоанатомичния материал.

2. Експресното хистологично изследване (гефрир) на овариалния тумор е задължителен етап в диагнозата и плановото хирургично лечение на този вид нозологична единица.

При липсата на възможност за извършване на експресно хистологично изследване или в случайте на некатегоричен резултат от него трябва да се предпочете хирургично лечение на два етапа.

3. Стандартното хирургично лечение в този стадий, включва: тоталнахистеректомия с двустраннасалпингоофоректомия (аднексектомия)и най-малко инфраколична оментектомия. Препоръчва се двустраннатазова и парааорталналимфнадисекция донивото наляватабъбречнавена (с изключениенамалък тумор в I стадии на муцинозен аденокарцином). Апендектомия не се извършва дори и в случаите на муцинозен карцином, ако апендиксът е огледан и е установено, че е нормален.

4. .Хирургия за запазване на фертилността (едностранна салпингоофоректомия) може да бъде прилагана само на избрани пациентки в пременопауза, които желаят да запазят възможностите си за забременяване. Запазване на фертилността е възможна в случаите на IA стадии или IC1стадии, високодиференциран серозен, ендометроиден карцином, или малък муцинозен туморследпълностадиране,вк лючващотазови и парааорталнилимфнивъзли. Други подстадии от I стадии или хистологични подтипове, подлежат на индивидуална преценка.

5. Случайното откриванена ранен карцином при операция за "доброкачествено" заболяване, при която не е направено пълно клинично и хирургично стадиране изисква втора хирургична интервенция за извършването на такова. При отсъствието на гефрир или в случаите на неубедителен резултат от гефрира трябва да се предпочете хирургия (в две стъпки) на два последователни етапа.

6. Лапароскопскоторестадиране е приемливподход, акосеизвършваотонкогинеколог с подходящопитзаизвъ ршваненацялостнаоценка.

Хирургичнолечение във втористадий (II)

1. За IIАстадий, хирургичното лечение е същото, като в I стадий.

2. При пациентки във IIB стадий към стандартното хирургичното лечение (като в I-ви и IIA стадии) се препоръчва извършването на тазова перитонектомия (в случаите когато перитонеалните метастази не излизат извън малкия таз).

Хирургичнолечениев трети и четвърти стадии (III - IV)

1. Задължително е извършването на срединна лапаротомия за хирургичното лечение на овариален рак в тези стадии. Целта на хирургичното лечение е пълнарезекциянавсичкивидимиболестни изменения. Първичнахирургияв тези стадии се препоръчва припациентки, коитомогатдабъдатопериранибез остатъчентумор с разумнонивонаусложнения. Съотношението риск-полза е в полза на първичната хирургия, когато няма оставен нерезециран тумор. Пълното премахване на тумора до липсата на остатъчен тумор е необходимо да се прави разумно, като се отчита състоянието на пациентката и рискът за различни интра и следоперативни усложнения. Решението е индивидуално и се основава на множество параметри. Пациентката трябва информирано да се съгласи за потенциално необходими лечебни процедури като кръвопреливане или стома. Интервално хирургично лечение (след 3 курса неоадювантна химиотерапия) се препоръчва при пациентки с добър отговор към химиотерапията и възможност за пълна резекция на туморния процес. Не се препоръчва интервално нерадикално хирургично лечение освен по палиативни причини, които не могат да бъдат разрешени консервативно.

При съмнение за напреднал овариален карцином (III - IV стадии), хирургичното лечение освен с лапаротомия може да започне и с диагностична лапароскопия за установяване на възможността за радикалност и циторедукция, а при невъзможност за такава за по-бързо възстановяване на пациентката и преминаване към неоадювантна или дифинитивна химиотерапия.

2. Критерии за невъзможна циторедуктивна хирургия са: дифузна дълбока инфилтрация от злокачествения процес на радикс на тънкочревен мезентериум; дифузна инфилтрация на тънки черва, като опитът за резекция би оставил ≤ 1.5 м. черва; дифузна инфилтрация на стомах/дуоденум (понякога е възможна частична резекция); инфилтрация на главата и средната част на панкреаса; инфилтрация на truncus coeliacus, чернодробни артерии, лява гастрична артерия.

Невъзможни за резекция са множествените паренхимни чернодробни, белодробни и мозъчни метастази, както и някои лимфни метастази.

3. В някои случаи метастатичната болест при

КЛИНИЧНИ СЛУЧАИ

УВРЕЖДАНЕ НА ПРОКСИМАЛЕН УРЕТЕР СЛЕД РАДИКАЛНА ХИСТЕРЕКТОМИЯ С ПАРААОРТАЛНА ЛИМФНА ДИСЕКЦИЯ - ДИАГНОСТИЧНИ ЗАТРУДНЕНИЯ И ПРОБЛЕМИ НА ХИРУРГИЧНОТО ЛЕЧЕНИЕ. КЛИНИЧЕН СЛУЧАЙ И ПРЕГЛЕД НА ЛИТЕРАТУРАТА.

Карагьозов И., Томов Сл.[1], Б. Попова, С. Оручева, И. Крумов

Отделение по Обща и оперативна гинекология и тазова хирургия, МБАЛ „Вита", гр.София
[1]Клиника по Акушерство и гинекология, УМБАЛ "Света Марина" – гр. Плевен,
Медицински Университет – гр. Плевен

РЕЗЮМЕ

Репродуктивните органи и пикочните пътища са тясно свързани анатомично и ембриологично. Познаването на анатомичните особености играе важна роля за предотвратяване на увреждане на пикочните пътища по време на гинекологична хирургия. Основният подход за превенция е внимателната хирургична дисекция и познаването на топографията на структурите на пикочните пътища в рамките на хирургичното поле. Най-често ятрогенно увреждане се наблюдава в пикочния мехур и дисталния уретер с честота около 60%. По-рядко се увреждат проксимален уретер и бъбреците. Установените интраоперативно увреждания се възстановяват лесно и без съществени последствия, докато неразпознатите, освен диагностично и хирургично предизвикателство, могат да причинят тежки усложнения. Представяме случай на 34 годишна жена след радикална хистеректомия, с неразпознато интраоперативно високо увреждане на уретер.

Ключови думи: *карцином на шийката на матката, радикална гинекологична хирургия, усложнения, висока лезия на уретер.*

PROXIMAL LESION OF URETER AFTER RADICAL HYSTERECTOMY WITH PARAORTAL LYMPH NODE DISSECTION - DIAGNOSTIC DIFFICULTIES AND SURGICAL TREATMENT PROBLEMS. A CASE REPORT AND REVIEW OF THE LITERATURE.

Karagyozov I., Tomov S.[1], Popova B.,Orucheva S., Krumov I.

Department of Oncological Gynecology and Pelvic Surgery, VITA Hospital, Sofia
[1]Department of Obstetrics and Gynecology, Saint Marina University Hospital - Pleven Medical University - Pleven

ABSTRACT

The reproductive and urinary tracts in women are closely related anatomically and embryologically. Knowledge of this anatomy plays an important role in the prevention of urinary tract injury during gynecologic surgery. The primary approach to prevention is careful surgical dissection and knowledge of the position of urinary tract structures within the surgical field. The most common iatrogenic injury is observed in the bladder and distal ureter at a frequency about 60%. The proximal ureter and kidney are less frequently injured. The established intraoperative lesions are easily recovered and without significant consequences, while the unrecognized, in addition to the diagnostic and surgical challenge, can cause serious complications. We reported a case of a 34-years-old woman after a radical hysterectomy, with unrecognized intraoperative high ureteral injury.

Keywords: *Cervical cancer, advanced gynecologic surgery, complications, proximal lesion of the ureter*

ВЪВЕДЕНИЕ

Увреждането на пикочните пътища е известно усложнение на гинекологичната хирургия. Интраоперативното му идентифициране позволява решаването му в рамките на същата оперативна интервенция. Ненавременната диагноза на нараняванията на пикочните пътища може да доведе до усложнения извън мястото на нараняването, като образуване на пикочно-половата фистула, бъбречно увреждане, сепсис и смърт.(1) . Постоперативни усложнения могат да бъдат: 1. Ранни директни и индиректни ятрогенни – разпознати и неразпознати.